

Fundación de Antropología Forense de Guatemala



**Catálogo de Ropa de Osamentas no
Identificadas recuperadas en Investigaciones
Antropológico Forenses**

**El Chal, Dolores Petén
Belén, Santo Domingo Suchitepequez
Rabinal, Baja Verapaz
San Andrés Sajcabaja, Quiché
Chupol, Chichicastenango, Quiché
Zacualpa, Zacualpa, Quiché
San José Poaquil, Chimaltenango
Palabor, Comalapa, Chimaltenango
Choatalum, San Martin Jilotepeque, Chimaltenango
San Pedro Jocopilas, Quiché**

Con el apoyo de:



CICR

Fundación de Antropología Forense de Guatemala

Avenida Simeón Cañas 10-64 zona 2

Guatemala, C.A. 01002

Tel. 2288-7297, 2288-1302, 2254-0882

E-mail: fafg@fafg.org

Sitio Web: www.fafg.org

Fundación de Antropología Forense de Guatemala



**Catálogo de Ropa de Osamentas no
Identificadas recuperadas en Investigaciones
Antropológico Forenses**

**El Chal, Dolores Petén
Belén, Santo Domingo Suchitepequez
Rabinal, Baja Verapaz
San Andrés Sajcabaja, Quiché
Chupol, Chichicastenango, Quiché
Zacualpa, Zacualpa, Quiché
San José Poaquil, Chimaltenango
Palabor, Comalapa, Chimaltenango
Choatalum, San Martin Jilotepeque, Chimaltenango
San Pedro Jocopilas, Quiché**

Con el apoyo de:



Fundación de Antropología Forense de Guatemala

Avenida Simeón Cañas 10-64 zona 2

Guatemala, C.A. 01002

Tel. 2288-7297, 2288-1302, 2254-0882

E-mail: fafg@fafg.org

Sitio Web: www.fafg.org

Índice

	Página
Introducción	1
Formularios.....	3
Reseña Destacamentos	5
Localización Destacamentos	7
El Chal, Dolores, Petén.....	8
Belén, Santo Domingo, Suchitepequez	15
Rabinal, Baja Verapaz	18
San Andrés Sajcabaja, Quiché	31
Chupol, Chichicastenango, Quiché	36
Zacualpa, Quiché	40
San José Poaquil, Chimaltenango	49
San Juan Comalapa, Chimaltenango	56
Choatalum, San Martín Jilotepeque, Chimaltenango	89
San Pedro Jocopilas, Quiché	92
Esqueleto Humano	95
Odontograma Adultos.....	96
Glosario	97
Identificaciones	101
Agradecimientos	103

Introducción

El catálogo de fotos es un proyecto que surge de la necesidad de identificar una mayor cantidad de osamentas en 10 antiguos destacamentos militares, en los que la Fundación de Antropología Forense de Guatemala –FAFG– ha realizado investigaciones. Con el análisis de laboratorio y las exposiciones de ropa que se hacen previas a las inhumaciones, se ha podido identificar muy pocas osamentas, la mayoría siguen sin ser reconocidas.

El catálogo tiene como finalidad que a través de las fotografías de ropas y objetos personales, los familiares de las víctimas puedan reconocer a sus desaparecidos y posteriormente llegar a la identificación certera de las osamentas, ya que de todos los casos que aquí aparecen, se tienen muestras para realizar pruebas de ADN, que determinen la identidad de las víctimas.

A la fecha la FAFG ha trabajado en 20 destacamentos militares en distintos puntos del país, habiendo encontrado cementerios clandestinos en 17 de ellos, en este catálogo se incluyen fotografías de 10, ya que en los otros 7 se han logrado identificaciones, o no se encontraron ropas ni objetos personales o no se cuenta con muestras para realizar pruebas de ADN que confirmen la identidad de las osamentas.

Las fotografías de esta publicación pertenecen a las osamentas no identificadas, recuperadas en los antiguos destacamentos militares de: El Chal, Dolores, Petén; Belén, Santo Domingo Suchitepéquez; Rabinal Baja Verapaz; San Andrés Sajcabaja, Quiché; Chupol, Chichicastenango, Quiché; Zacualpa, Quiché; San José Poaquil, Chimaltenango; Palabor Comalapa, Chimaltenango; Choatum, San Matín Jilotepeque, Chimaltenango; San Pedro Jocopilas, Quiché.

Se incluyen datos referentes a traumas o fracturas que sufrieron durante su vida, una descripción de los rasgos dentales de las víctimas, así como los perfiles biológicos en los que se hace una descripción detallada de las características físicas de las osamentas.

La FAFG cuenta con una gran cantidad de testimonios y perfiles biológicos de los familiares de las víctimas, pero en muchos casos no son suficientes para llegar a la identificación, pues los datos descriptivos son muy generales.

Identificar a todos los cuerpos recuperados durante las exhumaciones sigue siendo una tarea pendiente, por lo cual se quieren agotar todos los recursos posibles. Es en las exhumaciones realizadas en destacamentos militares donde la identificación ha sido más difícil. La mayoría de las víctimas fueron enterradas en un período aproximado de 1979 a 1984.

Una particularidad de las osamentas encontradas en los destacamentos militares, en relación a otros casos, es que no se tiene registros ni listados de muchas de las personas que allí quedaron enterradas, ya que provenían de diversas poblaciones, con lo cual es difícil saber quienes son las víctimas enterradas en cada uno.

Es por ello, la necesidad de que personas de distintas poblaciones vean las fotos, y aunque el hecho no haya ocurrido en su comunidad existe la posibilidad de que los restos de sus familiares hayan sido enterrados en otra población.

Debido al mal estado de algunas ropas y objetos personales, algunas de las fotografías no se ven muy claras, en otros casos no existen fotografías, es por ello que se hace una descripción detallada de las cosas que se encontraron. En otros casos las fotografías serán suficientes para identificar la ropa.

Si una persona identifica la ropa u objetos de alguna fotografía, y estos coinciden con los datos del perfil biológico y descripción, se deberá fotocopiar y llenar los formularios que se adjuntan a continuación, y enviarlos a la Fundación de Antropología Forense de Guatemala -FAFG-, para realizar las acciones pertinentes que lleven a la identificación.

Registro de identificación de ropa

Catálogo de ropa FAFG

Instrucciones para personas que pertenecen a alguna organización, que puedan colaborar con el registro y traslado de información a la FAFG

1. Todos los datos deben ser llenados por personal de la organización facilitadora.
2. Escribir con letra clara y utilizar bolígrafo o lapicero (**No esta permitido utilizar lápiz**).
3. Si el informante no recuerda una fecha, preguntar acerca de otros datos que puedan ayudar a deducir la fecha, por ejemplo: que presidente estaba en el poder, si era época de cosecha o no, si era invierno o verano, que edad tenía él, ella, hijos, padres, etc.
4. Apuntar toda la información que considere pueda ser útil.
5. Si el informante reconoce ropa u objetos de un familiar, el entrevistador debe comparar la información dada por el entrevistado con el perfil biológico correspondiente a la fotografía identificada.
6. Informar al entrevistado que el reconocimiento de la ropa no significa que su familiar esta identificado, ya que esta información se trasladará a la Fundación de Antropología Forense de Guatemala -FAFG- para que se haga la identificación definitiva.

(Comentar a los familiares que identifiquen ropa u objetos, que posiblemente serán visitados por personal de FAFG posteriormente)

Datos del entrevistador

Organización: _____
Fecha: _____ Idioma: _____
Entrevistador: _____ Firma: _____

Primera Parte

Perfil del entrevistado

Nombre Completo: _____
No. de Cédula: _____ Edad: _____ Sexo: M ___ F ___ Idioma: _____
Relación con la víctima: _____
Nombre del Padre: _____
Nombre de la Madre: _____
Domicilio: _____ Tel. _____
Otros familiares fallecidos en el CAI: Si: ___ No: ___ Quiénes: _____

<div data-bbox="954 1759 1455 2020" data-label="Form"><div style="border: 1px solid black; width: 100%; height: 100%;"></div></div>
Firma o huella digital

Lugares de búsqueda

Ha asistido a una exhumación para buscar a su familiar: Si: _____ No: _____

Lugar: _____

Organizaciones que acompañaron la exhumación: _____

Ha proporcionado a la FAFG datos sobre su familiar desaparecido: Si: _____ No: _____

Lugar y año: _____

Segunda Parte (Información básica de la víctima)

Datos personales

Primer Nombre: _____ Segundo Nombre: _____

Primer apellido: _____ Segundo Apellido: _____

Lugar y fecha de nacimiento: _____ / _____ / _____ / _____

Estado Civil: _____ Edad: _____ Sexo: M _____ F _____

Ocupación (es): _____

Nombre de Padres: _____

Documento de identificación: _____ Extendido en: _____

Residencia al momento de desaparecer: _____

Fecha y lugar de desaparición: _____

Ropa y objetos reconocidos dentro del catálogo:

No. de Caso:	Lugar:	No. de Osamenta:

Descripción de lo reconocido:

Se cree que esta ropa/ objetos pertenecieron a: _____

Procedencia de la Osamentas

El Chal, Dolores, Petén

Caso FAFG - 24

El destacamento militar fue instalado en el año de 1979 en la parte sur del poblado, justo en el lugar en donde anteriormente había una garita de la Policía Militar Ambulante, a orillas de la carretera que comunica Petén e Izabal.

Belén, Santo Domingo, Suchitepéquez

Caso FAFG - 38

El destacamento se instala en un espacio de la Finca Morelia en la parte posterior de la escuela del lugar y fue deshabilitado en 1983.

Pozo 2, Rabinal, Baja Verapaz

Caso FAFG - 353

El destacamento militar de Rabinal fue instalado en el año de 1981 a un costado de la iglesia de El Calvario en un lugar denominado La Ceiba; luego fue trasladado al lugar en donde actualmente se encuentra el Instituto Nacional de Educación Básica Experimental (INEBE) y luego se traslado a la par de las canchas de fútbol o la pista aérea. El destacamento al que hacemos referencia en el catálogo de ropa es al que se encontraa junto a la pista aérea y en el cual se ubicaba un pozo que fue el lugar de hallazgo de 74 osamentas. Éste destacamento fue deshabilitado hasta el año 2003.

San Andrés Sajcabaja, Quiché

Caso FAFG - 28 y FAFG - 452

Es destacamento militar fue instalado en 1981 en la iglesia y casa parroquial local, en el centro del poblado y fue deshabilitado en el año de 1984.

Chupol, Chichicastenango, Quiché

Caso FAFG - 47

Ubicado en la Iglesia Católica del lugar, por ser la ruta interamericana uno de los principales pasos del país, también se instalo un puesto de registro justo en el Km.110 donde se recuperaron las osamentas. Este destacamento fue instalado en otro lugar en el año de 1984.

Zacualpa, Quiché

Caso FAFG - 61 y FAFG - 344

El destacamento se instaló en la Iglesia Católica y los terrenos alrededor de esta.

San José Poaquil, Chimaltenango

Caso FAFG - 131 y FAFG - 188

El destacamento militar fue instalado en las afueras del poblado en el año de 1981; pero en enero de 1982

fue trasladado a la cima de un cerro (800 metros sureste de la iglesia), siendo deshabilitado en 1997.

Palabor Comalapa, Chimaltenango

Caso FAFG - 317 y FAFG - 527

En 1980 es instalado el destacamento militar en Palabor a 2 Km. de la cabecera municipal. Este destacamento militar desaparece de San Juan Comalapa posterior a la firma de los acuerdos de paz (1996).

Choatalum, San Martín Jilotepeque, Chimaltenango

Caso FAFG - 128

Fue instalado en 1982 y deshabilitado en 1992.

San Pedro Jocopilas, Quiché

Caso FAFG - 327 y 329

De 1980 a 1983, el destacamento ocupó la iglesia y casa parroquial del lugar, pero también existieron actos que concluyeron con inhumaciones en el cementerio municipal.

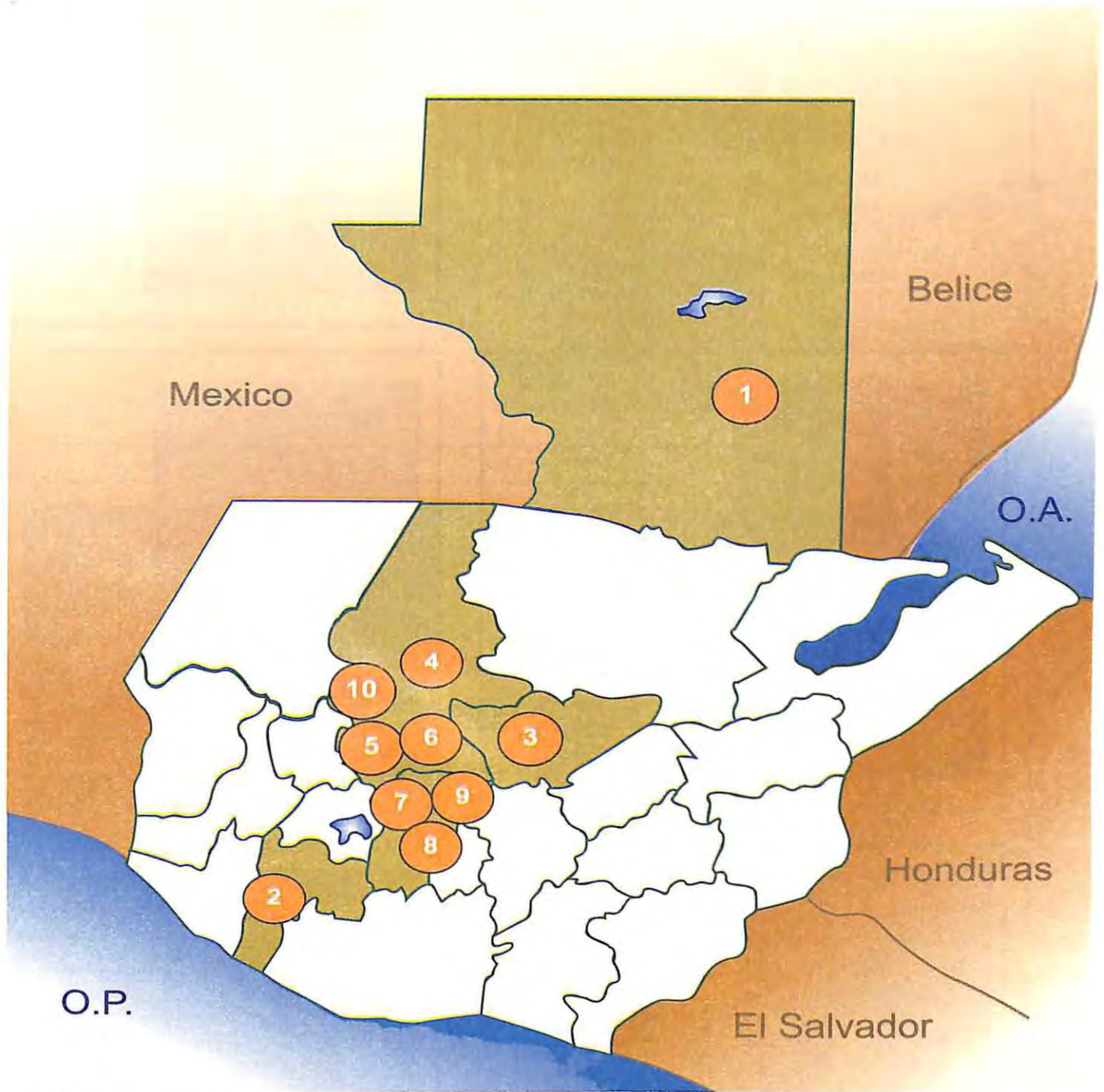
Estatus de las víctimas

En general las personas que fueron inhumadas dentro de los espacios ocupados por los antiguos destacamentos militares, cuyos restos siguen sin estar identificados mantienen un estatus de desaparecidos, a ellos el CICR los define como:

Las personas desaparecidas o dadas por desaparecidas: son aquellas de las cuales sus familiares no tienen noticias o cuya desaparición ha sido señalada, sobre la base de información fidedigna, a causa de un conflicto armado... señalando además El factor determinante es la causa de las desapariciones, que puede ser tanto la desorganización y los actos de guerra, como la falta de buena voluntad por parte de las autoridades públicas o los grupos armados, y dar lugar a delitos e infracciones. (CICR: The Missing, Las personas desaparecidas y sus familiares: documento de referencia, 2004 p.7)

La única información que familiares de víctimas tienen es que en los destacamentos militares fue el último lugar donde vieron con vida a sus seres queridos, por lo tanto la única información con que se cuenta es la que resulta de la evidencia que se encontró en las propias fosas (ropa y efectos personales) y los datos obtenidos del análisis osteológico.

Localización de Destacamentos Militares



1. El Chal, Dolores, Petén

2. Belén, Santo Domingo, Suchitepequez

3. Rabinal, Baja Verapaz

4. San Andrés Sajcabaja, Quiché

5. Chupol, Chichicastenango, Quiché

6. Zacualpa, Quiché

7. San José Poaquil, Chimaltenango

8. Comalapa, Chimaltenango

9. San Martín Jilotepeque, Chimaltenango

10. San Pedro Jocopilas, Quiché

El Chal, Dolores

Petén

Caso FAFG No. 24



CHP-IV-4. Hombre de 23 a 46 años.
Estatura: 1.62 a 1.76 metros.
Ausente antemortem en piezas dentales 18 y 30.



CHP-IV-5.
Hombre de 23 a 33 años.
Estatura: 1.52 a 1.59 metros.
Ausente antemortem en pieza dental 19.



CHP-IV-6.
Hombre de 26 a 30 años.
Estatura: 1.54 a 1.60 metros.
Ausente pieza dental 14.



CHP-IV-7.
Hombre de 30 a 45 años.
Estatura: 1.69 a 1.76 metros.
Ausente antemortem en piezas dentales 20 y 30.



CHP-IV-8.
Hombre de 30 a 40 años.
Estatura: 1.65 a 1.70 metros.
Ausente antemortem en piezas dentales 2, 15, 18, 26 y 32.

CHP-V-1.

Sexo no determinado, mayor de 25 años.

Estatura: 1.56 a 1.62 metros.

Ropa:

2 calcetines

1 par de botas posiblemente de cuero, suela de hule.

2 bolsas de pnatolón de dacrón color blanco.

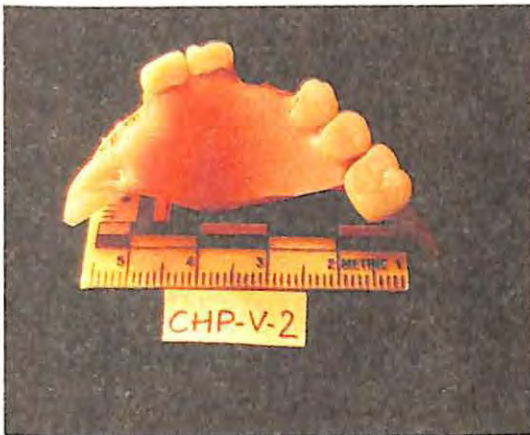

CHP-V-3.

Hombre mayor de 30 años.

Estatura: 1.58 a 1.63 metros.

Ausente antemortem piezas dentales 3, 4, 5, 7, 9, 12, 13, 14, 18 y 30.



CHP-V-2. Hombre de 32 a 79 años. Estatura no determinada. Tenía una prótesis dental de acrílico de la pieza 5 a la 13.



CHP-V-4.

Hombre de 22 a 40 años.

Estatura: 1.58 a 1.65 metros.

Tenía caries y/o absceso, un diente superior de enfrente del lado izquierdo lo tenía torcido hacia fuera.



CHP-V-5.

Hombre de 23 a 30 años.

Estatura: 1.64 a 1.71 metros.

Fractura antemortem en el hombro derecho.



CHP-V-6.

Hombre de 17 a 23 años.
Estatura: 1.61 a 1.68 metros

CHP-V-7. Hombre de 23 a 40 años.
Estatura: 1.49 a 1.56 metros.

Ropa:

Pantalón de polyester color azul.
Playera de polyester, indefinido el color.
Calzoncillo de polyester, indefinido el color.
Par de calcetines de polyester de color verde.
Pañuelo de dacrón, posiblemente de color blanco.
Cincho de cuerina color beige, con hebilla metálica.
Cinta de hilo sintético de color verde olivo, con broches.
Fotografía deteriorada.
Fragmentos de cuero, posiblemente de un cincho.

CHP-VI-1. Hombre de 15 a 23 años.
Estatura: 1.64 a 1.71 metros.

Ropa:

Pantalón de lino, color negro.
Cincho de cuero, color rojo, con hebilla rectangular de metal.
Pañuelo de dacrón, color beige, con líneas paralelas a los bordes, de color café y ocre, tiene bordada una letra "C" en el ángulo inferior izquierdo.
Calzoncillo de polyester, color corinto.
Par de calcetines de polyester, posiblemente de color azul.
Peine de plástico, color negro, con una banda en sentido oblicuo de color beige, marca Colombia.
Monedas, una de 25 centavos y otra de 5 centavos (Guatemala).



CHP-VI-2.

Hombre de 17 a 23 años.
Estatura: 1.54 a 1.61 metros.

CHP-XXI-1. Hombre de 27 a 66 años.
Estatura: 1.55 a 1.62 metros.

Fractura antemortem en la parte inferior de la rodilla izquierda.
Posiblemente tenía una inflamación atrás de la cabeza, del lado izquierdo, causado por alguna infección. Austente antemortem piezas dentales 5, 6, 8, 9, 10, 11, 12, 17, 18, 19, 20, 21, 22, 23, 24, 25, 26, 27, 28, 29, 30, 31 y 32.

Ropa:

Pantalón de lino, color café claro.
Camisa de dacrón, manga larga, color anaranjado oscuro.
Cincho de cuero, color negro, con hebilla metálica de forma rectangular con círculos de metal alrededor.
Pedazo de tela de lino, color blanco.
Correa de zapato, color café.



CHP-XXI-2. Hombre de 21 a 35 años.
Estatura: 1.61 a 1.67 metros. Ausente antemortem
piezas dentales 7, 8, 9, 10, 19, 29 y 32.



CHP-XXVIII-2. Hombre de 17 a 30 años.
Estatura: 1.60 a 1.67 metros.

CHP-XXIX-1.

Hombre de 15 a 23 años.
Estatura: 1.60 a 1.67 metros.

Ropa:

Un pantalón de lino color verde oscuro.
Una camisa de manga larga de polyester color azul marino.
Un calzoncillo de polyester color mostaza con costuras de hilo color verde.
Una correa de zapato color negro.
Hilos de costuras de un posible zapato.



CHP-XXXII-1. Hombre de 24 a 28 años.
Estatura: 1.60 a 1.68 metros.
Fractura antemortem en cuatro costillas.



CHP-XXXII-2. Hombre de 18 a 30 años. Estatura: 1.64 a
1.71 metros. A causa de una patología ósea esta persona
posiblemente caminaba cojeando del lado derecho.



CHP-XXXIV-1.
Osamenta de una mujer de
26 a 70 años.
Estatura: 1.50 a 1.57
metros.
Ausente antemortem
piezas dentales 17, 18, 19,
30, 31 y 32



CHP-XXXV-1.

Hombre de 15 a 23 años.

Estatura: 1.67 a 1.71 metros.

Fractura antemortem en tres costillas del lado derecho, al momento de fallecer estaban en proceso de cicatrización



CHP-XXXVI-1.

Hombre de 16 a 20 años.

Estatura: 1.57 a 1.60 metros.



CHP-XXXVI-2.

Hombre de 26 a 32 años.

Estatura: 1.57 a 1.64 metros



CHP-XLI-1.

Hombre de 16 a 25 años.

Estatura: 1.59 a 1.66 metros.

Ausente antemortem pieza dental 11.



CHP-XLIII-1. Hombre de 23 a 57 años. Estatura: 1.57 a 1.64 metros. A causa de una anomalía en las vértebras posiblemente padecía de dolor en la espalda baja. Ausente antemortem piezas dentales 3, 14, 15, 16, 19, 31 y 32.



CHP-XLIV-1. Hombre de 27 a 66 años. Estatura: 1.54 a 1.67 metros. Fractura antemortem en la pierna izquierda, esta fractura sano por completo y fue tratada por un médico, ya que tenía una placa de metal fijada por cuatro tornillos. Ausente antemortem piezas dentales 3, 4, 14, 17 y 32.

CHP-LIII-1. Hombre de 34 a 86 años.

Estatura: 1.58 a 1.63 metros.

Ausente antemortem piezas dentales 3, 4, 5, 6, 7, 8, 9, 10, 11, 12, 13, 14, 15, 17, 18, 19, 20, 21, 26, 27, 28, 29, 30, y 31.

Ropa:

Un pantalón de polyester color azul marino con varios parches.

Un pedazo de cierre.

Un pedazo de tela de polyester color azul.

Un calzoncillo color blanco.

CHP-LIV-1. Hombre de 23 a 57 años.

Estatura: 1.59 a 1.66 metros.

Ropa:

Pantalón de polyester, color verde.

Camisa de polyester, color café.

Hilos de un posible calzoncillo.



CHP-LVI-1. Hombre mayor de 18 años. Ausente antemortem piezas dentales 4, 14, 18, 26, 31 y 32.



CHP-LVII-1. Hombre de 30 a 52 años.

Estatura: 1.55 a 1.62 metros.

Ausente antemortem piezas dentales 3, 4, 5, 7, 9, 10, 12, 13, 14, 15, 16, 17, 18, 19, 20, 21, 22, 23, 24, 25, 26, 27, 28, 29, 30, 31 y 32.

CHP-LIX-1. Hombre de 23 a 57 años.

Estatura: 1.56 a 1.63 metros. Fractura antemortem en el antebrazo derecho, debajo del codo. Ausente antemortem piezas dentales 14, 16, 29 y 31.

Ropa:

Pantalón de polyester, color café.

Camisa de dacrón, color celeste.

Un par de calcetines de polyester, color amarillo.

Hebilla cuadrada de metal.

Costal o kenaff, color verde olivo.

CHP-LXXVI-1. Hombre de 21 a 46 años. 1.61 a 1.68 de estatura.

Ausente antemortem piezas dentales 14 y 30.

Rops:

Una camisa tipo playera de jersey, color verde con rayas blancas al frente y en el cuello.

Un pantalón de polyester, color café.

Un cincho de cuero fragmentado, color café.

Una hebilla metálica con una figura poco visible al frente.

Un calzoncillo de nylon color verde.

Un pañuelo color celeste con líneas amarillas.

Dos calcetines de color beige con manchas rosadas.

Dos suelas de hule de zapatos de trabajo.

CHP-LXXVII-1. Hombre de 27 a 66 años. Estatura: 1.63 a 1.70 metros.

Patología en antebrazo izquierdo, por lo que posiblemente tenía alguna dificultad o un movimiento anormal al flexionar el brazo. Ausente antemortem piezas dentales 4, 5, 7, 18, 19, 24 y 30.

Ropa:

Un pantalón de dacrón azul.

Playera de polyester roja.

Dos calzoncillos blancos de polyester.

Tres pares de calcetines de polyester de color claro.

Restos de un cincho de cuero con hebilla metálica ovalada con diseños.

Un pañuelo de dacrón celeste.

Un porta-cédula vacío.

Un encendedor metálico.

Un par de botas de hule negras (tipo burrito) No. 42.

**Belén,
Santo Domingo,
Suchitepequez**

Caso FAFG No. 38

BSS-II-1. Hombre mayor de 30 años.

Ausente antemortem las piezas dentales 17, 18, 19, 30 y 31

Ropa:

Un calzoncillo de polyester con líneas delgadas azules y blancas.

Una sábana de hilo sintético de color rojo, con hilos de algodón color blanco.

Un cubrecama de cretona color rojo, diseño estampado de colores azul, rojo, negro y verde.

BSS-V-1. Hombre de 23 a 32 años.

Estatura: 1.60 a 1.67 metros.

Ausente antemortem las piezas dentales 15, 19 y 30.

Ropa:

Un calzoncillo color verde claro, de polyester.

Un par de calcetines color café, de lana sintética.

Fragmentos de pita de nylon, color celeste.

BSS-I-1. Hombre de 23 a 32 años.

Estatura: 1.53 a 1.60 metros.

Ropa:

Un pantalón color negro, sincatex.

Un calzoncillo color celeste, de polyester.

Un lazo de nylon.



BSS-IV-2. Hombre de 23 a 32 años.

Estatura: 1.56 a 1.63 metros.

Ausente antemortem las piezas dentales 17, 19, 30, 31 y 32

BSS-VII-1: Hombre de 23 a 32 años.

Estatura: 1.62 a 1.69 metros.

Ausente antemortem la pieza dental 31.

Ropa:

Una camisa manga larga, de dacrón color café, con diseño a cuadros pequeños color blanco.

Un pantalón de lino, color celeste.

Un calzoncillo de polyester, color beige.

Un cincho de cuero, color negro, con hebilla grande ovalada, con un águila.

Un par de botines con cierre, color negro.

Un peine plástico, color amarillo.

BSS-VIII-1. Hombre mayor de 23 años.

Estatura: 1.56 a 1.62 metros

Ropa:

Un pantalón de polyester color azul.

Un calzoncillo de polyester, no es posible determinar el color

BSS-IX-2. Mujer mayor de 30 años.

Estatura: 1.43 a 1.51 metros.

Ausente antemortem las piezas dentales 1, 2, 3, 4, 5, 6, 7, 8, 9, 10, 11, 12, 13, 14, 15, 16, 17, 19, 31 y 32.

Ropa:

1 Falda o corte típico, deshilado, con líneas verticales de varios colores.

1 Blusa de poliester color salmón.

1 Encaje de hilo sintético.

BSS-X-2. Hombre mayor de 26 años. Estatura: 1.61 a 1.68 metros

Ausente antemortem las piezas dentales 6, 18, 30

Ropa:

Un pantalón color corinto de polyester.

Una camisa manga corta de algodón, con fondo blanco y un estampado a rayas horizontales azules y celestes.

Fragmentos de elástico.

Fragmentos de un cincho de cuero.

Fragmentos de una hebilla de metal.

Un peine de metal, plateado.

Retazos de lino, color verde, asociados al pantalón.

BSS-IX-1. Hombre mayor de 23 años. Ausente antemortem las piezas dentales 17, 18, 19, 20, 21, 23, 24, 25, 26, 28, 29, 30, 31, 32

Ropa:

Una camisa de manga larga, color rosada de popelina.

Un calzoncillo color blanco, de manta con hule negro en la cintura.

BSS-X-1. Hombre de 25 a 32 años.

Estatura: 1.64 a 1.71 metros.

Ausente antemortem las piezas dentales 17, 18 y 31

Ropa:

1 Camisa diseños a cuadros, con líneas delgadas, colores azul, blanco, celeste, negro y rojo.

1 Playera de polyester, color salmón.

1 Pantalón de polyester de color azul.

1 Calzoncillo de polyester, color blanco.

1 Pañuelo de dacrón, color blanco y beige.



BSS-XI-1. Hombre de 18 a 32 años

BSS-XI-2. Hombre de 23 a 32 años.

Ausente antemortem las piezas dentales 19, 30, 31 y 32

Ropa:

1 Pantalón de polyester color verde.

1 Camisa manga larga de dacrón, con líneas verticales de color azul, rojo y blanco.

1 par de zapatos bajos de cuerina con suela de hule.

1 Calzoncillo de polyester con costuras de hilo de color azul.

Adentro del bolsillo se localizó 5 monedas: 1 de 10 centavos; 3 de 5 centavos y 1 de 1 centavo.

1 centro de llanta de bicicleta y 1 tornillo.

Pozo 2, Rabinal

Baja Verapaz

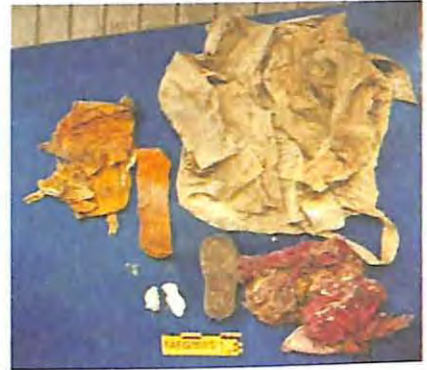Caso FAFG No. 353



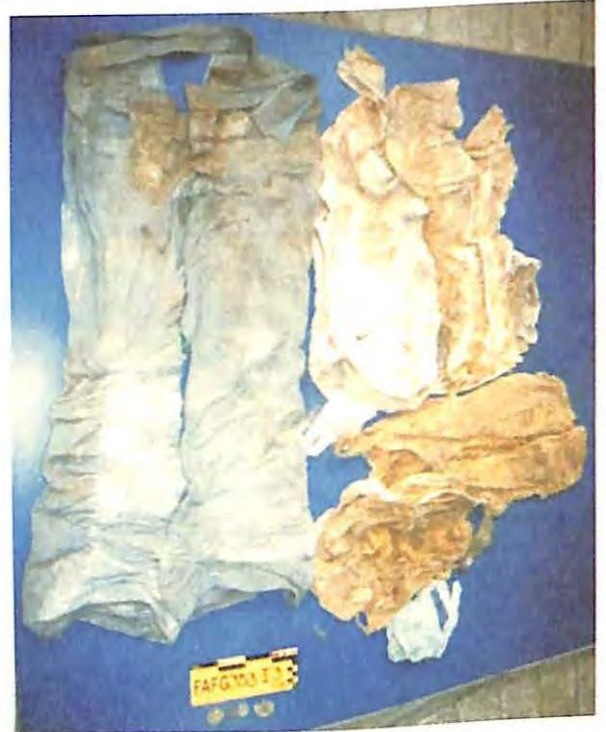FAFG 353-I-2.
Hombre de 28 a 42 años.
Estatura: 1.47 a 1.54 metros.



FAFG 353-I-4.
Hombre de 33 a 42 años. Estatura: 1.59 a 1.66 metros. Trauma antemortem en costilla derecha, este trauma era reciente al momento del fallecimiento. Patologías en las vértebras del cuello y espalda baja, por lo que es muy probable que esta persona padeciera de dolor de espalda y cuello.



FAFG 353-I-1. Hombre de 21 a 32 años. Estatura: 1.57 a 1.64 metros. Trauma antemortem en el hombro izquierdo. Patologías en la rodilla y debajo de ella, probablemente sentía dolor.



FAFG 353-I-3. Hombre de 33 a 42 años. Estatura: 1.56 a 1.63 metros. Traumas antemortem en la espalda baja, en la parte de atrás de la pantorrilla izquierda, en el hombro derecho y en tres costillas izquierdas. Patología en la base del dedo pulgar de ambas manos la cual probablemente le dificultaba agarrar cosas; patología en las rodillas que le pudo provocar rigidez al dejar de caminar; patología en el talón de ambos pies, mismos síntomas que en las rodillas.



FAFG 353-I-5. Hombre de 23 a 28 años.

Estatura: 1.49 a 1.56 metros. Tuvo una infección en el diente No. 20, esto probablemente le provocó hinchazón.

Ausente antemortem piezas dentales 18 y 29.



FAFG 353-I-6. Hombre de 24 a 32 años. Estatura: 1.49 a 1.56 metros. Por una anomalía en las vértebras es probable que padeciera de dolor en la espalda baja.

FAFG 353-I-7. Hombre de 21 a 38 años. Estatura: 1.55 a 1.62 metros. Trauma antemortem y patologías en la articulación del codo derecho, tuvo una dislocación del codo y no fue tratada adecuadamente, por lo que posiblemente padeció dolor y tenía dificultad para flexionar el brazo. Posible dolor en la muñeca del lado derecho debido a patología.

Ropa:

Restos de camisa a cuadros (pequeños) verdes y blancos, con bolsillo.

Un pantalón de tela gruesa, color verde con bolsas delanteras.

Dos suelas de zapato (probablemente de botas). Restos de hilo color blanco.



FAFG 353-I-8.

Hombre de 39 a 67 años.

Estatura: 1.57 a 1.64 metros.



FAFG 353-I-9.

Hombre de 33 a 44 años.

Estatura: 1.53 a 1.60 metros.

Patologías en las vértebras, por lo que es muy probable que padeciera de dolor de espalda.

Ausente antemortem piezas dentales 1, 3, 4,



FAFG 353-I-10. Hombre de 26 a 34 años. Estatura: 1.53 a 1.60 metros. Tenía una prótesis dental de cromo en las piezas dentales 5 y 6 con coronas de plástico.

Ausente antemortem piezas dentales 4, 5, 12 y 19



FAFG-353-I-11.

Hombre de 26 a 34 años.

Estatura: 1.48 a 1.55 metros.

Tenia coronas tipo "Ventana Abierta" de metal color amarillo en piezas 7 y 10.

Ausente antemortem piezas dentales 13 y 14.



FAFG 353-I-12.

Hombre de 22 a 30 años.

Estatura: 1.55 a 1.62 metros.



FAFG 353-I-13.

Hombre de 29 a 40 años.

Estatura: 1.49 a 1.56 metros.



FAFG 353-I-14.

Hombre de 24 a 29 años.

Estatura: 1.57 a 1.64 metros



FAFG 353-I-15.

Hombre de 34 a 60 años.

Estatura: 1.44 a 1.61 metros.

Patologías en las rodillas por un trauma antemortem, esto podría haberle provocado rigidez en las rodillas al dejar de caminar.

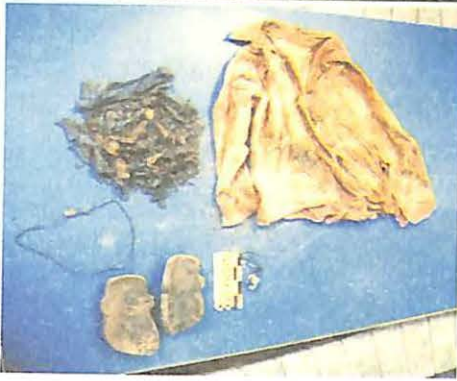Patología en el pie izquierdo que probablemente le causo dolor.



FAFG 353-I-16.

Hombre de 28 a 32 años.

Estatura: 1.51 a 1.58 metros.



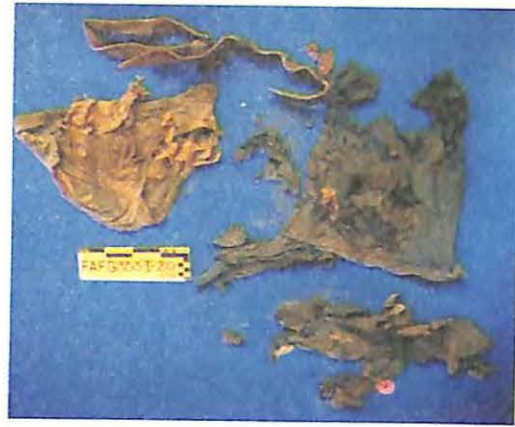FAFG 353-I-17. Hombre de 33 a 42 años.
Estatura: 1.59 a 1.65 metros. Por una anomalía es posible que padeciera de dolor en la espalda baja.
Ausente antemortem piezas dentales 1, 17 y 32.



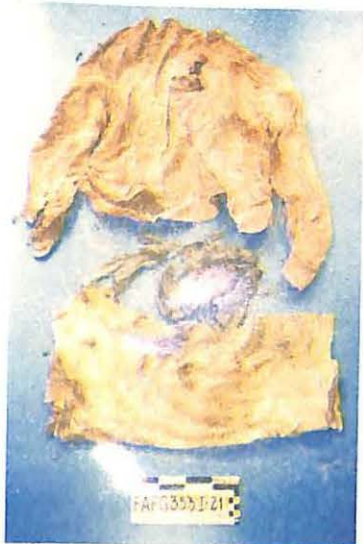FAFG 353-I-18. Hombre de 34 a 42 años.
Estatura: 1.55 a 1.62 metros. Por una patología es probable que sintiera dolor en la mandíbula. Infección en piezas dentales 17 y 18.
Ausente antemortem piezas dentales 29, 31 y 32.



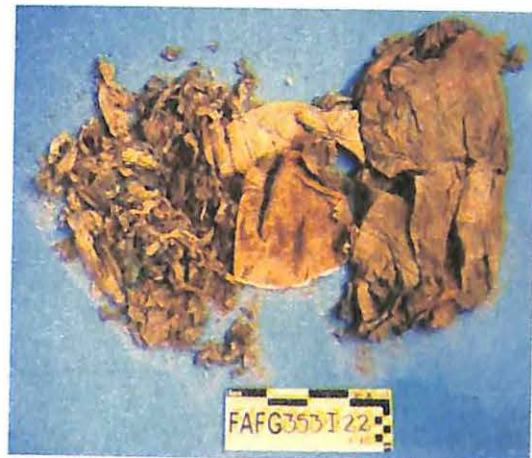FAFG 353-I-19. Hombre de 29 a 42 años.
Estatura: 1.64 a 1.71 metros.



FAFG 353-I-20. Hombre de 16 a 22 años.
Estatura: 1.47 a 1.54 metros.
Trauma antemortem en el pie derecho.



FAFG 353-I-21.
Hombre de 18 a 22 años.
Estatura: 1.57 a 1.64 metros.
Patologías en vértebras, esto probablemente le ocasionaba dolor de espalda.



FAFG 353-I-22. Hombre de 14 a 17 años.
Estatura no determinada.



FAFG 353-I-23. Hombre de 43 a 57 años.

Estatura: 1.54 a 1.61 metros.

Trauma antemortem debajo de las rodillas, a consecuencia de ese trauma se desarrollaron patologías que podrían haber causado rigidez al dejar de caminar.

Por patologías es probable que padeciera de dolor de hombros y de espalda.

Tenía osteoporosis.

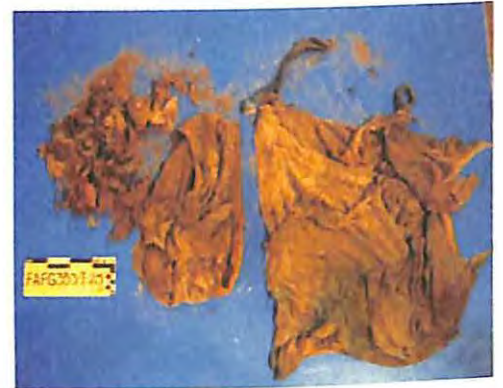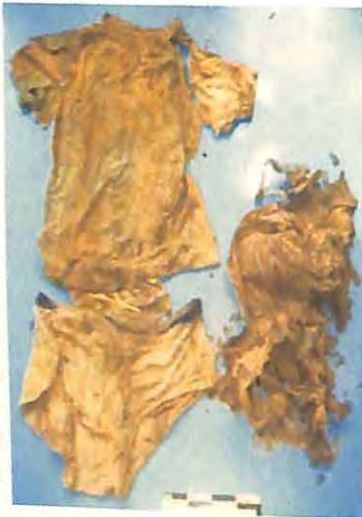FAFG 353-I-24.

Hombre de 29 a 40 años.

Estatura: 1.55 a 1.62 metros.

T r a u m a antemortem en mano izquierda y en pantorrilla derecha.

Por patologías en las vértebras es muy probable que padeciera dolor de espalda.



FAFG 353-I-25. Hombre de 24 a 29 años.

Estatura: 1.57 a 1.64 metros. Las piezas dentales 8, 9, 24 y 25 estaban rotadas completamente.

Trauma antemortem en un pie.



FAFG 353-I-26.

Hombre de 16 a 20 años.

Estatura: 1.53 a 1.60 metros.

Trauma antemortem en pie.

Debido a una anomalía ósea es posible que esta persona sufriera de dolor en la espalda baja.



FAFG 353-I-27. Hombre de 12 a 16 años.

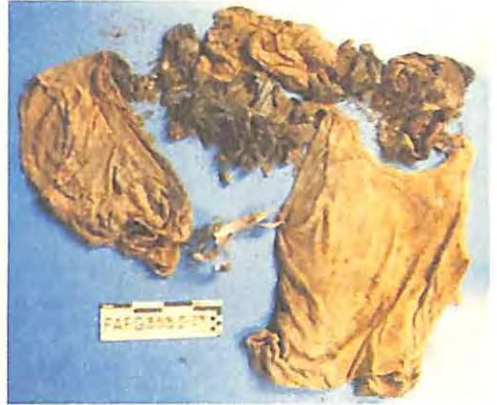Estatura: 1.51 a 1.58 metros.

Debido a una anomalía ósea es posible que sufriera dolor de espalda. Ausente antemortem la pieza dental 11.

FAFG 353-I-28.

Hombre de 33 a 44 años.
Estatura: 1.54 a 1.61 metros.

A consecuencia de una anomalía ósea y a patologías es probable que tuviera dificultad para mover el cuello y que sintiera dolor leve en la espalda baja



FAFG-353-I-29. Hombre de 24 a 32 años.

Estatura: 1.56 a 1.63 metros.

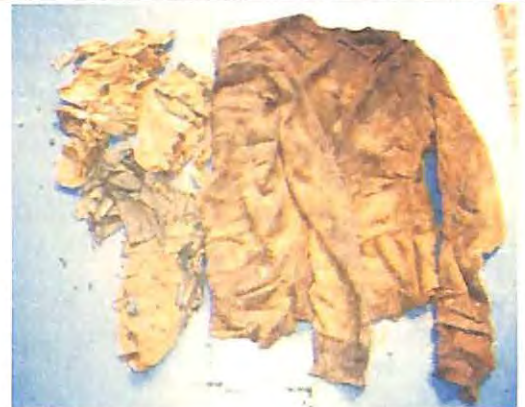Trauma antemortem en el lado derecho de la cabeza.



FAFG 353-I-30.

Hombre de 33 a 42 años.

Estatura: 1.53 a 1.60 metros.



FAFG 353-I-31. Hombre de 33 a 42 años.

Estatura: 1.57 a 1.64 metros.

Debido a patologías en las vértebras es probable que haya padecido de dolor en la espalda.



FAFG 353-I-32. Hombre de 29 a 39 años.

Estatura: 1.57 a 1.64 metros

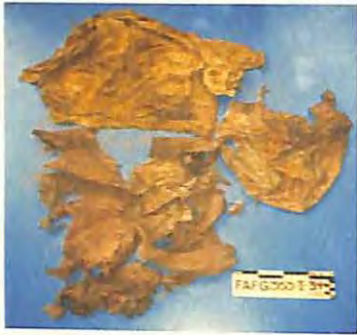

FAFG 353-I-33.

Hombre de 26 a 35 años.

Estatura: 1.53 a 1.60 metros.

Trauma antemortem en dos costillas derechas.
Trauma antemortem en pierna derecha, debajo de la rodilla. Ausentes antemortem las piezas dentales 1 y 32.



FAFG 353-I-34. Hombre de 29 a 35 años.
Estatura: 1.59 a 1.66 metros. Tenía dos coronas tipo
“Ventana Abierta” en las piezas 10 y 13. Restauraciones
dentales en las piezas 11 y 12.
Ausente antemortem piezas dentales 1, 3, 4, 17 y 32.

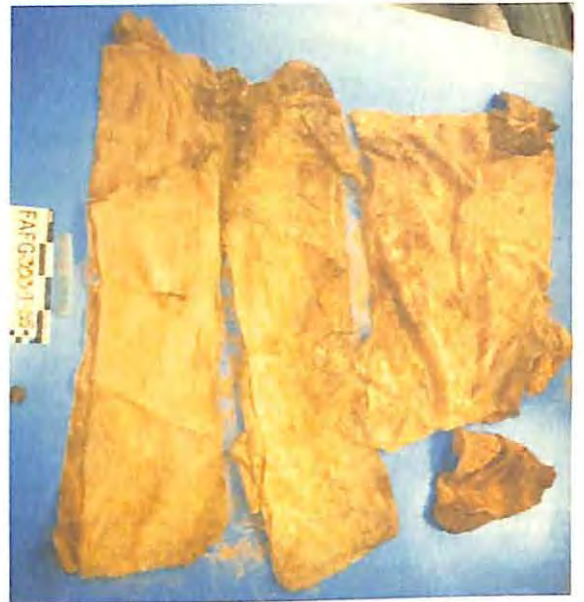FAFG 353-I-36. Hombre de 43 a 55 años.
Estatura: 1.50 a 1.57 metros.
Trauma antemortem en la mano derecha y en costilla
izquierda. Por patologías en las vértebras es posible que
padeciera dolor de espalda.
Padecía de Osteoporosis.

Ropa:

- Un par de suelas de zapato.
- Pantalón de color café.
- Una faja de color rojo con restos de metal.
- Calzoncillo de color no determinado.
- Una playera de color no determinado.
- Una camisa manga larga de color verde.
- Un saco de color verde.
- Un monedero de color verde.




FAFG 353-I-37. Hombre
de 24 a 32 años.
Estatura: 1.52 a 1.59 metros.
Ausentes antemortem las
piezas dentales 1, 16, 17 y
32.



FAFG 353-I-35. Hombre de 33 a 44 años.
Estatura: 1.56 a 1.63 metros.
Por patologías es posible que sintiera dolor de espalda.
Por infección en las piezas dentales 7 y 10 es posible
que esta persona padeciera de dolor e hinchazón en la
boca.
Ausente antemortem piezas dentales 17, 18 y 29.



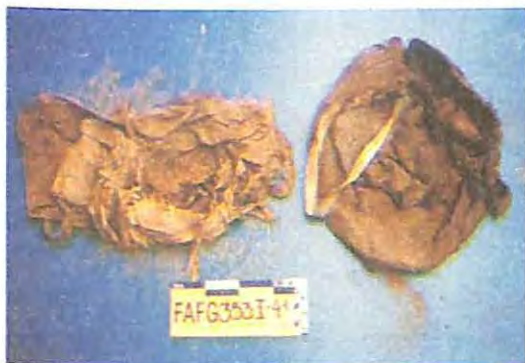FAFG 353-I-38. Hombre de 26 a 34 años.
Estatura: 1.53 a 1.60 metros.
Trauma antemortem en la espalda, padeció de una hernia
en la columna vertebral y tuvo una infección en las encías.
Ausente antemortem piezas dentales 10, 19 y 20.



FAFG 353-I-39. Hombre de 24 a 29 años.
Estatura: 1.51 a 1.58 metros



FAFG-353-I-40. Hombre de 24 a 32 años.
Estatura: 1.52 a 1.59 metros.



FAFG 353-I-41. Hombre de 30 a 42 años.
Estatura: 1.57 a 1.64 metros.
Tuvo una hernia en la columna vertebral y es muy probable que padeciera de dolor de espalda.



FAFG 353-I-42. Hombre de 33 a 55 años.
Estatura: 1.47 a 1.54 metros.
Padecía de osteoartritis degenerativa en las rodillas por lo que seguramente padeció dolor.
Debido a patologías óseas es probable que le dolieran los talones de ambos pies.



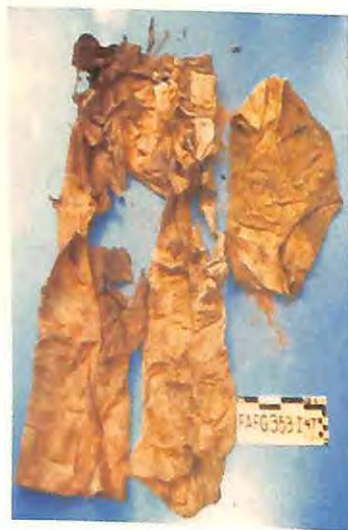FAFG 353-I-43.
Hombre de 17 a 22 años.
Estatura: 1.55 a 1.62 metros.



FAFG 353-I-44.
Hombre de 25 a 35 años.
Estatura: 1.56 a 1.63 metros.
Debido a una patología ósea esta persona daba la impresión de tener la nariz "aplastada", o de forma plana.



FAFG 353-I-45. Hombre de 24 a 46 años.
Estatura: 1.53 a 1.60 metros.



FAFG 353-I-47.
Hombre de 18 a 26 años.
Estatura: 1.52 a 1.56 metros.
Trauma antemortem en la parte frontal del cráneo.



FAFG 353-I-48. Hombre de 30 a 42 años.
Estatura: 1.66 a 1.73 metros.
Trauma antemortem en la pierna y en la columna vertebral por una hernia.
Por patologías en las vértebras es muy probable que esta persona padeciera de dolores en la espalda media y baja.

FAFG 353-I-46. Hombre de 54 a 86 años.
Estatura: 1.52 a 1.60.

Trauma antemortem en el hombro derecho, es posible que luego de sanar la fractura el movimiento del hombro fuera un tanto anormal. Esta persona padeció de osteoporosis en la columna. Además, ambas manos estaban deformadas y atrofiadas, por lo que es casi seguro que le fuera imposible agarrar con firmeza un objeto. Ausentes antemortem las piezas dentales 1, 4, 7, 8, 9, 13, 15, 16, 17 y 30.

Ropa:

Un suéter de lana sintética de color café y franjas verticales con bolsillos al lado izquierdo.

Restos de una camisa color blanco y rayas verticales color celeste.

Un pantalón color azul.

Un sombrero de color blanco, con adornos de cadena en parte frontal.

Un calzoncillo color azul.

Un anillo metálico (dorado) con una cuenta de plástico color guinda.

FAFG 353-I-49. Hombre de 43 a 64 años.
Estatura: 1.63 a 1.70 metros.

Trauma antemortem en costilla izquierda y en la pierna izquierda, debajo de la rodilla. Amputación del dedo pulgar de la mano derecha.

Esta persona en vida no podía pararse recto, debido a patologías su columna vertebral estaba desviada hacia un lado. Ausente antemortem piezas dentales 4, 5, 9, 14, 15, 16 y 31.

Ropa:

Restos de una camisa color no determinado.

Un calzoncillo color no determinado.

Restos de pantalón de tela gruesa color no determinado.

Banda típica color no determinado.

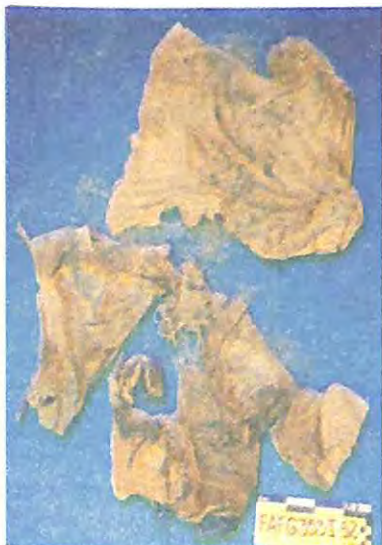Pañuelo de color indeterminado.



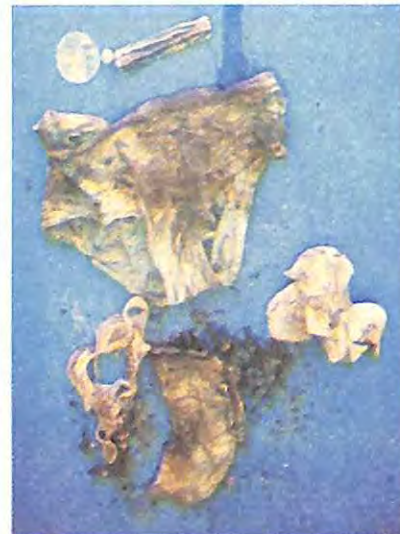
FAFG 353-I-50. Hombre de 28 a 40 años. Estatura: 1.63 a 1.69 metros. Trauma antemortem en la mano izquierda. Trauma antemortem debajo de las rodillas, esta lesión causa ciertas patologías que podrían producir dolor y rigidez en las rodillas. Por una anomalía es posible que padeciera dolor de espalda.



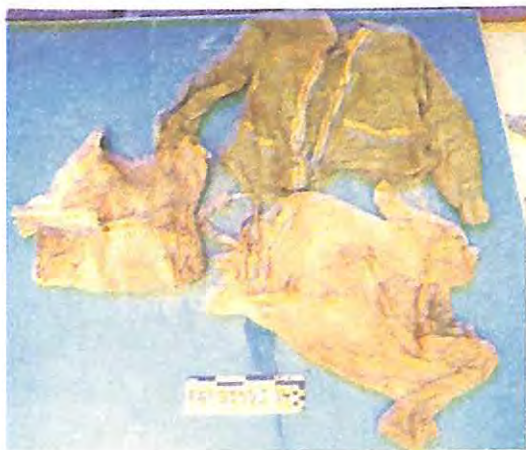FAFG 353-I-51. Hombre de 33 a 55 años. Estatura: 1.57 a 1.64 metros. Ausentes antemortem las piezas dentales 8, 9, 12, 17, 18, 31 y 32. Padeció de infección en las piezas dentales 14 y 19, tenía apiñadas las piezas dentales 23, 24, 25 y 26. Por patologías en las vértebras es posible que padeciera de dolor en la espalda baja y media.



FAFG 353-I-52. Hombre de 24 a 34 años. Estatura: 1.55 a 1.61 metros.



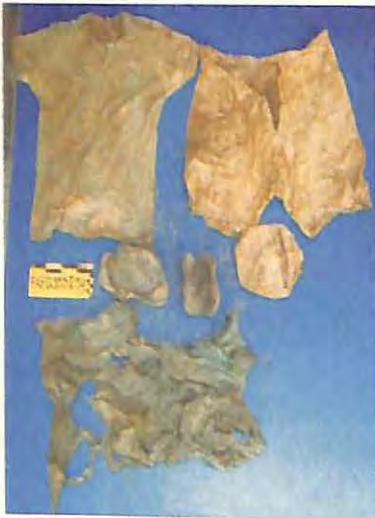FAFG 353-I-53. Hombre de 13 a 17 años. Estatura: 1.53 a 1.59 metros.



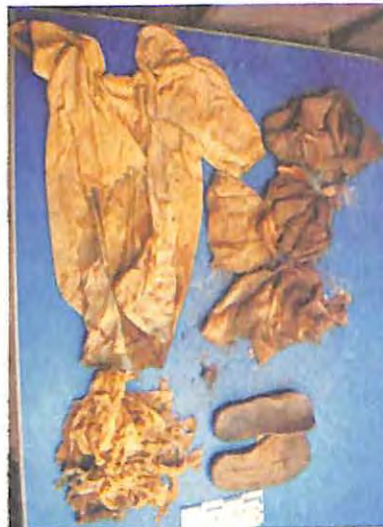FAFG 353-I-54. Hombre de 32 a 57 años. Estatura: 1.54 a 1.61 metros.



FAFG 353-I-55. Hombre de 33 a 48 años. Estatura: 1.54 a 1.61 metros. Esta persona padecía de artritis en la espalda lo que muy probablemente le causó dolor.



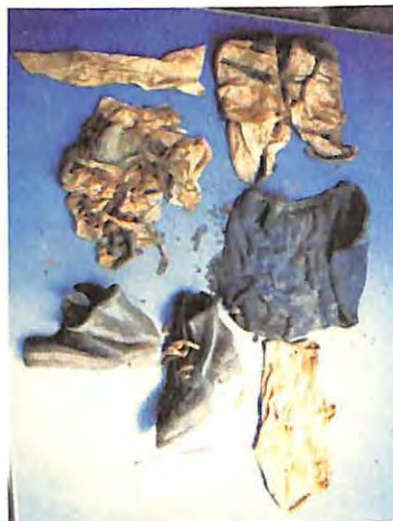FAFG 353-I-56.
Hombre de 24 a 32 años.
Estatura: 1.51 a 1.58 metros.



FAFG 353-I-57.
Hombre de 30 a 45 años.
Estatura: 1.50 a 1.57 metros.
Trauma antemortem en costilla derecha.
Posible desgarrar en la pierna izquierda, a la altura de la cadera.



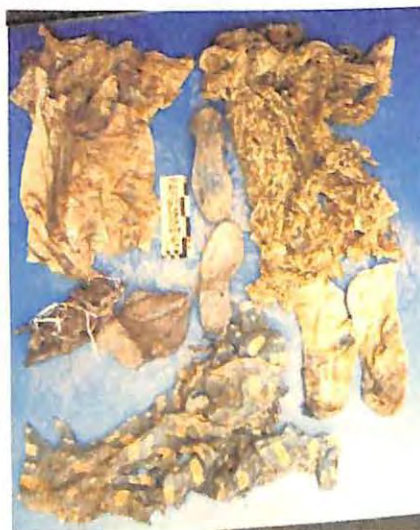FAFG 353-I-58. Hombre de 24 a 38 años.
Estatura: 1.63 a 1.70 metros



FAFG 353-I-59.
Hombre de 43 a 56 años.
Estatura: 1.57 a 1.64 metros.
Esta persona padecía de artritis en la espalda lo que seguramente le ocasionó dolor.



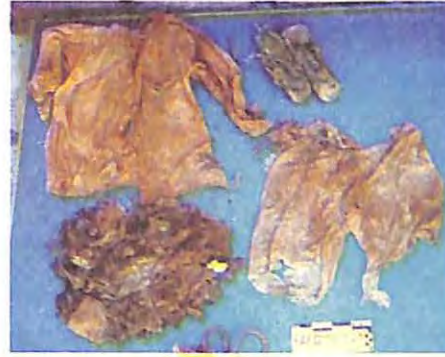FAFG 353-I-60.
Hombre de 32 a 55 años.
Estatura: 1.55 a 1.62 metros.
Por una anomalía es posible que padeciera dolor en la espalda baja.
Por patologías es muy posible que padeciera de dolor en el cuello.



FAFG 353-I-61.
Hombre de 24 a 37 años.
Estatura: 1.66 a 1.73 metros.



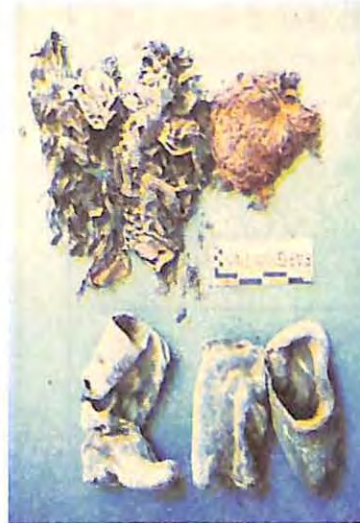FAFG 353-I-62. Hombre de 21 a 25 años.
Estatura: 1.55 a 1.62 metros.
Por patologías en ambos codos es posible que sintiera dolor.



FAFG 353-I-63. Hombre de 27 a 45 años. Estatura: 1.60 a 1.67 metros. Tenía una prótesis dental de metal amarillo reponiendo las piezas 10, 11 y 12. Por patologías esta persona padeció de hernias en la columna lo que debió haber ocasionado frecuentes dolores en la espalda.



FAFG 353-I-64.
Hombre de 25 a 35 años.
Estatura: 1.57 a 1.64 metros.



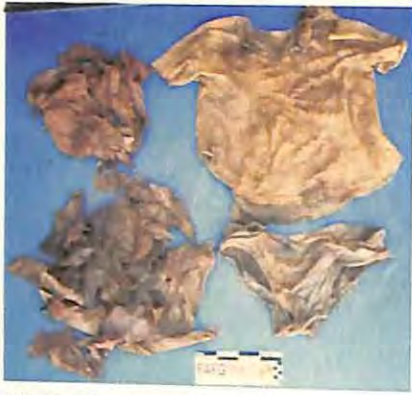FAFG 353-I-65.
Hombre de 23 a 42 años.
Estatura: 1.53 a 1.60 metros.
Padeció de hernia en la columna, lo que debió provocar dolor en la espalda media y baja.



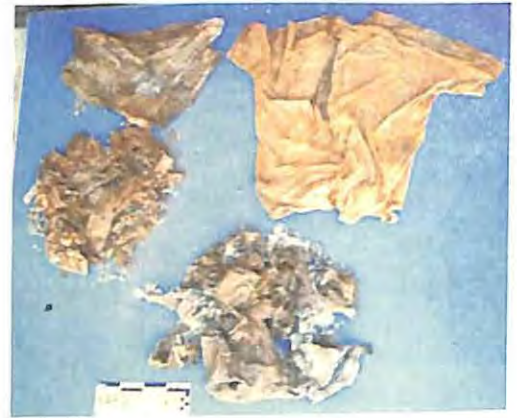FAFG 353-I-66.
Hombre de 21 a 32 años.
Estatura: 1.56 a 1.63 metros.
Trauma antemortem en la nariz.



FAFG 353-I-67. Hombre de 43 a 57 años.
Estatura: 1.56 a 1.63 metros.



FAFG 353-I-68. Hombre de 43 a 66 años.
Estatura: 1.45 a 1.52 metros.
Trauma antemortem en el costado izquierdo, cuatro costillas rotas.



FAFG 353-I-69. Hombre de 21 a 35 años.
Estatura: 1.65 a 1.72 metros.
Rellenos en las piezas dentales 31 y 32.

FAFG 353-I-70. Hombre de 20 a 25 años. Estatura: 1.55 a 1.62 metros. Trauma antemortem en la cabeza y en la nariz.

Ropa:

- Una camisa de color no determinado.
- Una playera de color no determinado.
- Restos de un pantalón negro.
- Un calzoncillo de color verde.
- Restos de una hebilla rectangular oxidada.

FAFG 353-I-71. Hombre de 30 a 47 años. Estatura: 1.53 a 1.60 metros. Trauma antemortem en la nariz y en el costado izquierdo del tórax, por lo menos ocho costillas rotas, lo que le debió ocasionar dificultad para respirar. Padeció de una hernia en la columna y tenía osteoporosis.

Ropa:

- Un pantalón de color no determinado.
- Un calzoncillo de color verde.
- Restos de una camisa de color no determinado.
- Un par de caítes de hule de color negro.



FAFG 353-I-73. Hombre de 25 a 38 años.
Estatura: 1.58 a 1.65 metros.
Tenía una prótesis dental removible. Ausente antemortem piezas dentales 3, 8, 9, 14 y 16.



FAFG 353-I-72. Hombre de 26 a 45 años.
Estatura: 1.57 a 1.64 metros



FAFG 353-I-74. Mujer de 15 a 19 años.
Estatura: 1.48 a 1.56 metros.
Padeció de una infección en la pieza dental 19.

San Andrés
Sajcabaja,
Quiché
Caso No. 28

SAQ-I-1-1. Hombre de 17 a 25 años. Estatura: 1.62 a 1.69 metros. Debido a una anomalía ósea es posible que esta persona sufriera de dolores de espalda. Tenía un tumor arriba de la rodilla izquierda

Ropa:

Un pantalón de lino, color azul celeste, con cremallera y botón metálico delantero.

Una camiseta de polyester, de color amarillo

Un par de calcetines de polyester, de color amarillo.

Un calzoncillo de polyester, de color indeterminado

Un retazo de tela de polyester, de color azul celeste.

Un bolsillo de camisa de dacrón, de color blanco con líneas cruzadas de color azul, celeste y verde.

SAQ-I-2-1.

Hombre de 17-25 años.

Estatura: 1.61 a 1.68 metros.

Ropa:

Un pantalón de lino, color blanco, con cremallera y remache metálico delantero.

Una camisa de dacrón, manga larga, de color amarillo, con bolsas delanteras y parches de tela cuadrículada de color blanco y azul.

Una playera de polyester de color rojo.

Un calzoncillo de polyester, color posiblemente blanco, y costuras de color verde.

Retazos de tela de dacrón, de color azul celeste. Posiblemente bolsas interiores.

Un cincho de cuero de color negro, con diseño de medias lunas en ambos bordes y en el centro orificios dispuestos en dos filas paralelas. Hebilla metálica rectangular.

SAQ-I-2-4.

Hombre de 25 a 35 años.

Estatura: 1.61 a 1.69 metros. Debido a patologías óseas es posible que esta tuviera algún tipo de dolor en el tobillo.

Ropa:

Un pantalón de polyester color café, con zipper metálico.

Una playera de polyester color amarillo con líneas de color negro, costuras color blanco.

Un calzoncillo de polyester color beige con costuras color rojo.

Un par de calcetines color verde - café.

Un par de caites con suela de hule de llanta, correas y plantilla de cuero.

Una llave con un cordón color blanco.

Retazos de hilo sintético de colores amarillo, verde, morado y blanco.

SAQ-I-4-1. Hombre de 40 a 50 años.

Estatura: 1.54 a 1.61 metros.

Trauma antemortem en el tórax, se fracturó cuatro costillas izquierdas y tres derechas. Ausentes antemortem las piezas dentales 16, 31, y 32.

Ropa:

Un pantalón de lino color café con bolsas delanteras de dacrón color amarillo.

Una camisa de polyester floreada de fondo color negro.

Una camisa de dacrón a cuadros de color blanco, verde y azul.

Un calzoncillo de polyester color café.

SAQ-1-3-1.

Hombre de 20 a 28 años.

Estatura: 1.55 a 1.62 metros.

Ropa:

Una camisa de polyester, color verde.

Una camisa de manga larga, color amarillo.

SAQ-I-5-1. Hombre de 40 a 50 años.

Estatura: 1.65 a 1.71 metros.

Esta persona padeció de Osteoporosis y osteoartritis.
Ausentes antemortem las piezas dentales 17, 18 y 31.

Ropa:

Camisa de manga larga de color mostaza de dacrón con botones mostaza plásticos al frente y en los puños con botones metálicos.

Pantalón de algodón blando (calzón), sólo hilos debido a que el tejido se desintegró.

Restos de hilo de color rojo (faja).

SAQ-IIIA-F1-2. Hombre de 25 a 35 años.

Estatura: 1.58 a 1.65 metros.

Ropa:

Varias tiras de tela de dacrón color azul-gris.

Un hule de color negro

Un cuadro de tela blanca.

SAQ-IIIA-F1-3. Hombre de 26 a 57 años.

Estatura: 1.60 a 1.67 metros.

Trauma Antemortem en la pierna derecha, debajo de la rodilla. Ausentes antemortem las piezas 17, 18, 20, 21, 22, 31 y 32.

Ropa:

Hilos de polyester, de color blanco, posiblemente de calzoncillo.

Un retazo de tela de polyester, de color blanco.

Una cinta de polyester, de color blanco.

SAQ-IIIE-F2-1. Hombre de 15 a 20 años.

Estatura: 1.65 a 1.70 metros.

Ropa:

Un pantalón de polyester, color celeste, con zipper y broche metálico.

Una camisa de dacrón, manga larga de cuadros, con colores blanco, rojo azul, verde y amarillo.

Un calzoncillo de polyester, color posiblemente amarillo.

Un cincho de cuero, color negro, con signos de exposición de fuego.

Fragmentos metálicos, correspondientes posiblemente a una hebilla.

Un par de caites, de suela de llanta y correas de hule, color negro.

Cinco botones plásticos; cuatro de ellos de color anaranjado y uno de color beige.

Un peine plástico color amarillo, de 12.5 cm de longitud y 3 cm de anchura.

Un hule de forma circular.

SAQ-IIIE-F 2-2. Hombre de 21 a 46 años.

Estatura: 1.60 a 1.67 metros.

Ropa:

Una camiseta de polyester, color blanco.

Una camisa de jersey, color naranja, con botones plásticos color café.

Una camiseta de polyester, no definido el color.

Un calzoncillo de polyester, color blanco, con hilos de costura de color corinto.

Un pantalón de polyester, color beige, con bolsas interiores de dacrón color café.

SAQ-IIIE-F2-4. Hombre mayor de 18 años.
Estatura: 1.58 a 1.65 metros. La pieza dental 10 tenía forma de "barrilito".

Ropa:

Una camisa de dacrón, manga larga, cuadrícula azul, blanco y celeste.

Un pantalón de algodón y polyester, de color café con parches verdes.

Una pantaloneta de color blanco con orillas negras.

Un calzoncillo de color blanco de polyester con costura verde.

SAQ-IIIE-F2-5. Hombre de 18 a 27 años.
Estatura: 1.61 a 1.68 metros.

Ropa:

Una camisa de dacrón, manga larga, color celeste, con franjas a cuadros en los bordes de las bolsas, en ambas esquinas del cuello y en los ojales de colores blanco y azul. Los botones de la misma son plásticos de color beige.

Un pantalón de polyester, color azul.

Un cincho de cuero, color café, con hebilla metálica cuadrada oxidada y un círculo dentro.

Un par de suelas de hule, de tenis de lona, color negro.

Restos de lona no definido el color, con ojetes metálicos y cintas de nylon color verde.

SAQ-IIIF-F1-1. Hombre de 17 a 23 años.

Estatura: 1.51 a 1.57 metros.

Debido a una patología ósea es posible que esta persona padeciera de dolor en la mandíbula al masticar.

Ropa:

Un pantalón de lino, color verde, con un parche, interior de tela, en la zona de las nalgas, de color azul verdoso.

Una camisa de manga larga de polyester, color verde, con estampados en forma de flores de color rojo, amarillo y blanco. Con un parche interior de tela de dacrón, cuadrado (27 x 23cm), de color indeterminado, con diseños rosados.

Un calzoncillo de polyester, de color blanco o amarillo.

Retazos de tela de dacrón, de color verde.

Un retazo de tela de lino, de color azul.

Un botón plástico, de color amarillo.

SAQ-IIIF-F1-2. Hombre mayor de 55 años.

Estatura: 1.54 a 1.61 metros.

Ausentes antemortem las piezas dentales 1, 16, 17 y 32.

Ropa:

Una camisa de polyester, con fondo color verde claro y estampado de flores de varios colores.

Una camisa manga larga de polyester, color verde claro.

Un pantalón de tela no determinada, color blanco.

Tres parches de tela no determinada, colores rojo y negro.

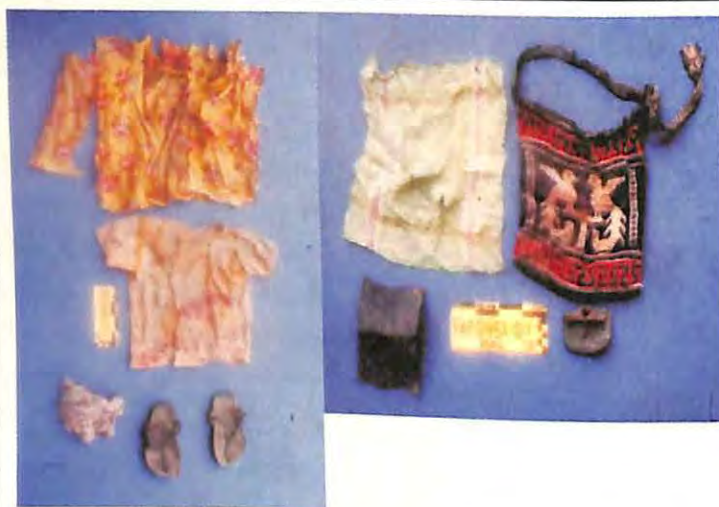San Andrés Sajcabaja

Quiché

Caso FAFG No. 452




FAFG 452-I-1. Hombre de 33 a 57 años. Estatura: 1.52 a 1.59 metros. Trauma antemortem en ambas piernas, debajo de las rodillas. Tenía un diente extra dentro de la nariz. Tuvo un absceso en la pieza 3.



FAFG 452-II-1. Hombre de 26 a 38 años. Estatura: 1.57 a 1.64 metros. Trauma antemortem en una costilla izquierda y una derecha. Debido a una patología es posible que sintiera dolor en la rodilla derecha. Como consecuencia de patologías en los huesos de la muñeca es posible que sintiera dolor. Ausentes antemortem las piezas dentales 2, 3, 13 y 14.




FAFG 452-III-1. Hombre de 18 a 24 años. Estatura: 1.54 a 1.61 metros. Trauma antemortem en la nariz. Debido a patologías en el cráneo y mandíbula es posible que esta persona sintiera dolor en el lado derecho de la mandíbula al masticar. A pesar de ser un individuo joven, esta persona comenzaba a mostrar signos de padecer artritis.



FAFG 452-III-2. Hombre de 27 a 47 años. Estatura: 1.50 a 1.57 metros. Trauma antemortem en el lado derecho del cráneo. Trauma antemortem en costilla. Ausente antemortem la pieza dental 32.



FAFG 452-III-3. Hombre de 13 a 17 años. Estatura: 1.53 a 1.60 metros. Trauma antemortem en el hueso Sacro, este trauma pudo ocasionarse al caer sentado bruscamente. Las piezas dentales 24, 25 y 26 estaban apiñadas.



FAFG 452-III-4. Hombre de 36 a 56 años. Estatura: 1.58 a 1.65 metros. Trauma antemortem en la muñeca izquierda. Trauma antemortem en el tobillo derecho y pie izquierdo. Trauma antemortem en la pierna derecha, debajo de la rodilla. Debido a una serie de patologías que afectaban la columna vertebral es muy posible que esta persona padeciera de dolor de espalda. Ausentes antemortem las piezas dentales 2 y 15.



FAFG 452-III-5. Hombre de 24 a 34 años. Estatura: 1.53 a 1.60 metros. Trauma antemortem en la mano derecha. Trauma antemortem en la pierna derecha, arriba de la rodilla. Debido a patologías es posible que esta persona sintiera dolor y tuviera hinchazón en la muñeca izquierda. Posiblemente sintiera dolor en el pie derecho. Una serie de patologías en la espalda sugiere que esta persona posiblemente sufriera de artritis en la espalda.



FAFG 452-III-6. Hombre de 34 a 54 años. Estatura: 1.53 a 1.60 de estatura. Trauma antemortem en el lado derecho de la nariz. Trauma antemortem en el brazo izquierdo, arriba de la muñeca. Debido a patologías en las vértebras cervicales es posible que esta persona padeciera de dolor de cuello. Ausentes antemortem las piezas dentales 1, 2, 3, 4, 5, 13, 14, 15, 16, 17, 18, 19 y 31.

Chupol, Chichicastenango, Quiché

Caso FAFG No. 47



CHCQ-I-1. Partes - NMI: 1

En el caso de las fosas CHCQ-I y III, el sexo, la estatura y traumas, no fueron determinados

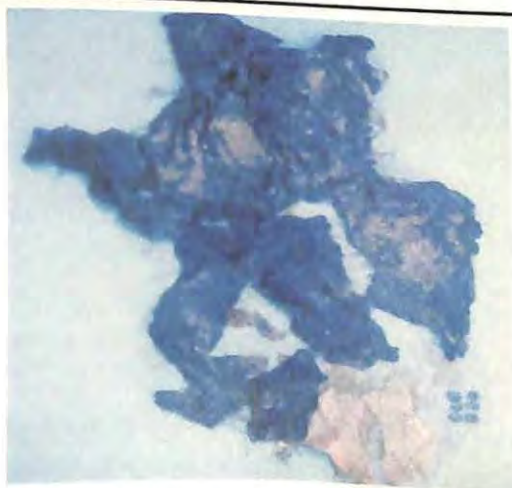


CHCQ-II-1.

Mujer de 14 a 19 años. Estatura: 1.45 a 1.53 metros.



CHCQ-IV-1. Hombre de 15 a 23 años.
Estatura: 1.68 a 1.75 metros



CHCQ-IV-2. Hombre de 17 a 23 años.
Estatura: 1.58 a 1.65 metros.



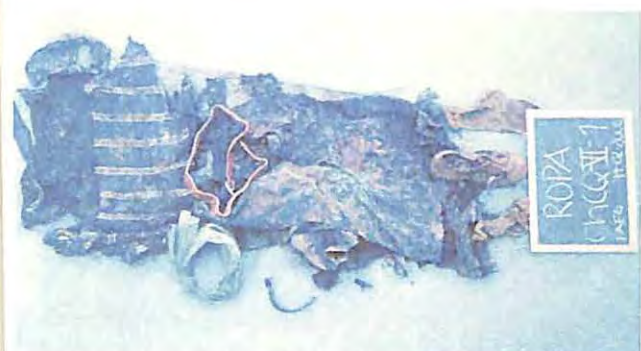CHCQ-IV-3. Hombre de 19 a 25 años. Estatura: 1.66 a 1.73 metros. Ausentes antemortem las piezas dentales 19 y 30. Tenía un absceso en la pieza dental 30, lo que posiblemente le causo dolor, hinchazón y probablemente mal olor. Debido a una anomalía ósea es posible que padeciera de dolor en la espalda. baja.



CHCQ-V-1. Hombre de 16 a 23 años. Estatura: 1.53 a 1.60 metros.



CHCQ-V-2. Hombre de 15 a 25 años. Estatura: 1.56 a 1.63 metros.



CHCQ-VI-1. Hombre de 33 a 42 años. Estatura: 1.35 a 1.42 metros. Ausentes antemortem todas las piezas dentales superiores



CHCQ-VI-2. Hombre de 19 a 25 años. Estatura: 1.55 a 1.62 metros. Trauma antemortem en el hombro izquierdo



CHCQ-VI-3. Hombre de 21 a 33 años. Estatura: 1.59 a 1.66 metros



CHCQ-VI-4. Hombre de 23 a 32 años.


Estatura: 1.56 a 1.62 metros.

Ausentes antemortem las piezas dentales 10, 12, 13, 16 y 19.
Tenía una prótesis dental de acrílico, reemplazando las piezas dentales 10, 12, y 13, con agarradores en las piezas 11 y 14.
La pieza dental 10 tiene una corona con ventana.



CHCQ-VI-5.

Posible Mujer de 14 a 19 años.
Estatura: 1.51 a 1.56 metros.



CHCQ-VI-6.

Posible hombre de 6 a 8 años. Estatura: 1.27 a 1.33 metros



CHCQ-VI-7. Mujer de 15 a 17 años. Estatura: 1.42 a 1.45 metros.



CHCQ-VI-8.

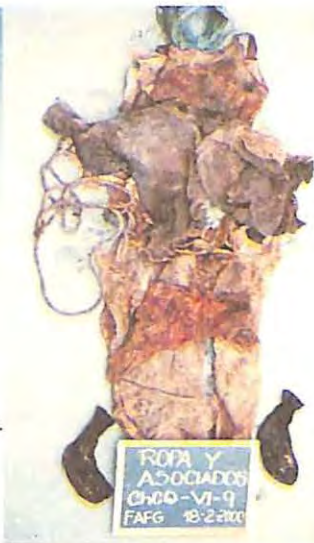Hombre de 40 a 59 años.
Estatura: 1.62 a 1.69 metros.

Ausente antemortem la pieza dental 19.



CHCQ-VI-9.

Hombre de 19 a 23 años.
Estatura: 1.60 a 1.67 metros.



ROPA Y
ASOCIADOS
CHCQ-VI-9
FAFG 18-2-2000



CHCQ-VI-10.

Hombre de 30 a 57 años.
Estatura: 1.69 a 1.76 metros.
Ausente antemortem las piezas dentales 4, 5, 18 y 27.

CHCQ-VI-11.

Hombre de 35 a 66 años.
Estatura: 1.56 a 1.62 metros.
Debido a una patología ósea es posible que esta persona sufra de dolor en la espalda baja.
Ausentes antemortem las piezas dentales 1, 2, 3, 4, 13 y 18.



ROPA
CHCQ-VI-11
FAFG 18-2-2000



ROPA Y
ASOCIADOS
CHCQ-VIII-1
FAFG 18-2-2000



EVIDENCIA
CHCQ-VIII-1
FAFG 22-2-2000

CHCQ-VIII-1. Hombre de 33 a 46 años.

Estatura: 1.56 a 1.62 metros.
Tenía dos piezas dentales extras, una entre la 7 y 8, y la segunda entre la 9 y 10.

Zacualpa

Quiché

Caso FAFG No. 61



ZZQ-I-1.

Hombre de 16 a 19 años.


Estatura: 1.58 a 1.65 metros



ZZQ-I-2.

Hombre de 19 a 23 años.

Estatura: 1.60 a 1.67 metros.



ZZQ-I-3. Hombre de 20 a 31 años. Estatura: 1.56 a 1.57 metros. Trauma antemortem en huesos de la nariz. Debido a una patología es muy posible que esta persona tuviera dificultad al masticar ya que debido a una patología la mandíbula se desliza hacia el lado izquierdo al masticar.



ZZQ-I-4. Hombre de 14 a 17 años.

Estatura: 1.56 a 1.62 metros.

ZZQ-II-1. Hombre mayor de 30 años. Estatura: 1.59 a 1.66 metros.

Trauma antemortem en los huesos de la nariz.

Ropa:

Un pantalón de polyester de color azul oscuro.
Una camisa de manga larga que se abotona al frente de color celeste.

Un calzoncillo de polyester de color azul.
Una hebilla cuadrada de metal con dimensiones de 20mm por 15mm.

Un retazo de tela de color negro.



ZZQ-II-2.

Hombre de 23 a 34 años.

Estatura: 1.56 a 1.63 metros.

La pieza dental 25 se encuentra apiñada con la pieza 24.



ZZQ-II-8. Hombre de 21 a 46 años. Estatura: 1.61 a 1.68 metros. Esta persona tenía abscesos en las piezas dentales 9 y 19, lo que le pudo ocasionar dolor, hinchazón y probablemente mal olor.



ZZQ-II-9. Hombre de 24 a 33 años.

Estatura: 1.49 a 1.56 metros.



ZZQ-II-10. Hombre de 23 a 33 años.

Estatura: 1.46 a 1.53 metros.

Ausentes antemortem las piezas dentales 12 y 13.



ZZQ-II-11. Hombre de 24 a 28 años.

Estatura: 1.57 a 1.64 metros.



ZZQ-II-12.

Hombre de 33 a 46 años.

Estatura: 1.51 a 1.57 metros.

Trauma antemortem en costillas derechas. Trauma antemortem en la rodilla derecha.



ZZQ-II-14. Hombre de 17 a 33 años.
Estatura: 1.54 a 1.61 metros.



ZZQ-II-16. Hombre de 26 a 42 años.
Estatura: 1.54 a 1.61 metros.
Trauma antemortem en el tobillo izquierdo.



ZZQ-II-17. Hombre de 15 a 24 años.
Estatura: 1.55 a 1.62 metros.



ZZQ-II-18. Hombre de 19 a 34 años.
Estatura: 1.57 a 1.64 metros.



ZZQ-II-19. Hombre de 40 a 59 años. Estatura no determinada.



ZZQ-II-20. Hombre de 21 a 28 años. Estatura: 1.50 a 1.56 metros. Debido a una serie de patologías en las vértebras y costillas, esta persona tenía una postura inclinada hacia un lado y es muy posible que tuviera dificultad para mover el cuello, además, probablemente tenía cierta dificultad para respirar. Ausente antemortem las piezas dentales 13, 18, 29 y 30.



ZZQ-II-22. Probable Hombre de 14 a 16 años.
Estatura: 1.56 a 1.59 metros.



ZZQ-II-23.
Probable Hombre de
8 a 13 años.
Estatura no
determinada.

ZZQ-II-24. Hombre de 33 a 57 años. Estatura: 1.59 a 1.66 metros. Esta persona tenía una pieza dental brotada del paladar. Ausente antemortem las piezas dentales 1, 2 y 32.

Ropa:

Un calcetín de polyeter color amarillo.



ZZQ-II-25. Hombre de 21 a 46 años.
Estatura: 1.58 a 1.64 metros.



ZZQ-II-26. Hombre de 33 a 57 años.
Estatura: 1.55 a 1.62 metros.

ZZQ-II-28. Mujer de 21 a 53 años. Estatura: 1.44 a 1.51 metros.

Debido a una anomalía ósea es muy posible que esta persona padeciera de dolor en la espalda baja.

Ropa:

Un güipil con tela típica de la región, de diversos colores.

Una cola de bolitas plásticas, de color rojo.



ZZQ-II-29.

Hombre de 26 a 32 años.
 Estatura: 1.54 a 1.61 metros. Debido a una anomalía ósea es posible que esta persona padeciera de dolor en la espalda baja. Tenía una corona de metal en la pieza dental 8.



ZZQ-II-30.

Hombre de 33 a 57 años.
 Estatura: 1.49 a 1.56 metros.
 ADN: ZZQ-MD-II-30.



ZZQ-II-33.

Hombre de 20 a 23 años.
 Estatura: 1.50 a 1.58 metros.

ZZQ-II-34. Hombre de 27 a 32 años.

Estatura: 1.55 a 1.62 metros

Ropa:

- Un par de zapatos de hule color negro tipo "burritos".
- Una camiseta de tela de algodón color amarillo.
- Un pantalón sincatex color verde.
- Un calzoncillo de polyester color rojo.
- Una hebilla de metal con forma cuadrada.

Zacualpa

Quiché

Caso FAFG No. 344



FAFG 344-I-1.

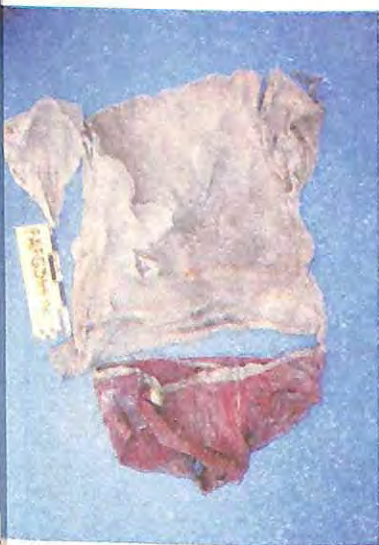Hombre de 18 a 24 años.
 Estatura 1.56 a 1.63 metros.



FAFG 344-II-1. Hombre de 26 a 46 años.
Estatura 1.56 a 1.63 metros.
Trauma antemortem en la parte posterior de la cabeza.
Esta persona padecía de artritis en la espalda.
Ausentes antemortem piezas dentales 1, 2, 4, 5, 12,
15, 16, 19, 30 y 32.



FAFG 344-III-1. Hombre de 39 a 67 años. Estatura
1.57 a 1.64 metros. Trauma antemortem en costilla
derecha. Tenía un absceso en las piezas dentales 14 y
20, lo que probablemente le ocasiono dolor e hinchazón.



FAFG 344-IV-1.
Hombre de 26 a 38
años.
Estatura 1.52 a 1.59
metros.



FAFG 344-V-1.
Hombre de 34 a 57
años.
Estatura 1.57 a 1.64
metros.
Esta persona padecía de
artritis en la espalda.



FAFG 344-VI-1.
Hombre de 19 a 27
años.
Estatura 1.49 a 1.56
metros.
Trauma antemortem
en la cadera, en la parte
inferior del lado
izquierdo.



FAFG 344-VII-1.
Hombre de 34 a 57
años.
Estatura 1.57 a 1.64
metros.
Debido a patologías
óseas es muy posible
que esta persona
padeciera de dolor de
espalda.



FAFG 344-VIII-1.

Hombre de 18 a 24 años.

Estatura 1.58 a 1.65 metros.

Debido a una anomalía ósea es posible que esta persona padeciera de dolor en la espalda baja.



FAFG 344-IX-2.

Hombre de 33 a 46 años.

Estatura 1.53 a 1.60 metros.

Debido a una patología ósea es probable que esta persona padeciera de dolor en la mandíbula al masticar.



FAFG 344-X-1. Hombre de 29 a 42 años. Estatura: 1.52 a 1.59 metros. Trauma antemortem en el hombro, probablemente le causaba dolor al moverlo. Debido a una serie de patologías óseas es posible que tuviera algún tipo de dificultad al mover el cuello.



FAFG 344-XI-1.

Hombre de 34 a 46 años.

Estatura: 1.64 a 1.71 metros.



FAFG 344-XII-1.

Hombre de 21 a 30 años.

Estatura: 1.58 a 1.65 metros.

FAFG 344-XII-2.

Hombre de 17 a 23 años.

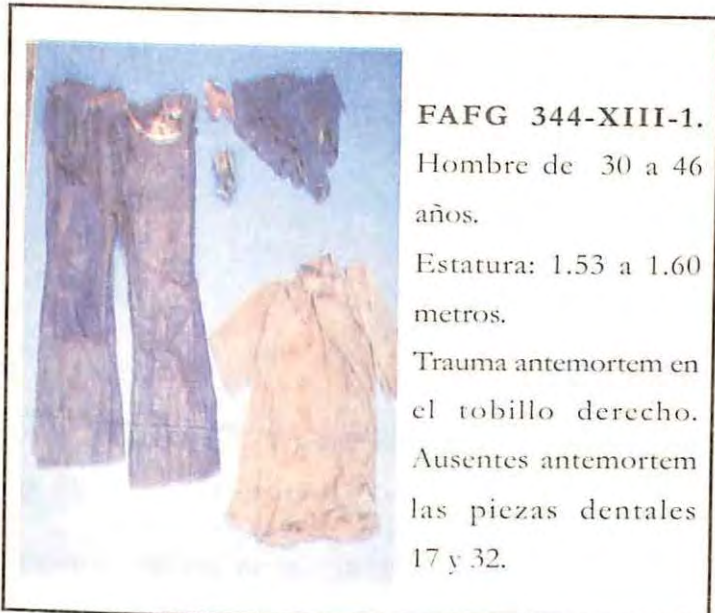1.57 a 1.64 metros de estatura.

Debido a una patología ósea esta persona tenía una postura agachada, posiblemente era visible una joroba.

Ropa:

Una camisa manga larga de color naranja pálido.

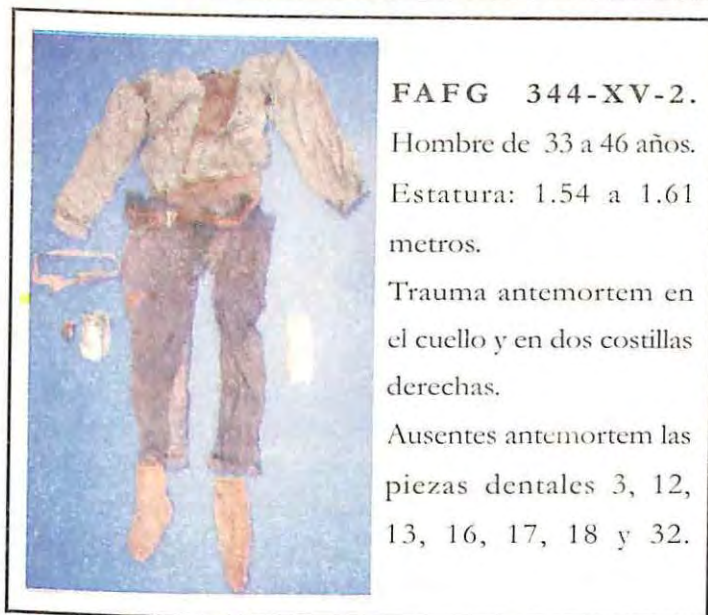
Un calzoncillo de color rojo.



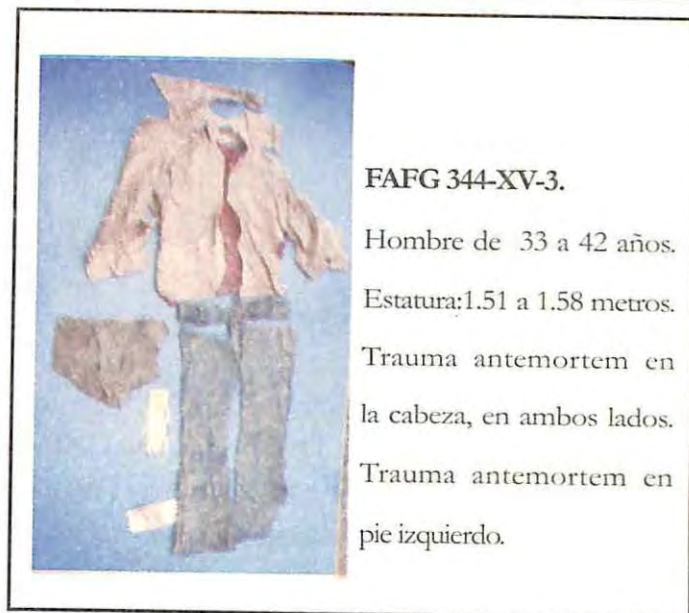
FAFG 344-XIII-1.
 Hombre de 30 a 46 años.
 Estatura: 1.53 a 1.60 metros.
 Trauma antemortem en el tobillo derecho.
 Ausentes antemortem las piezas dentales 17 y 32.



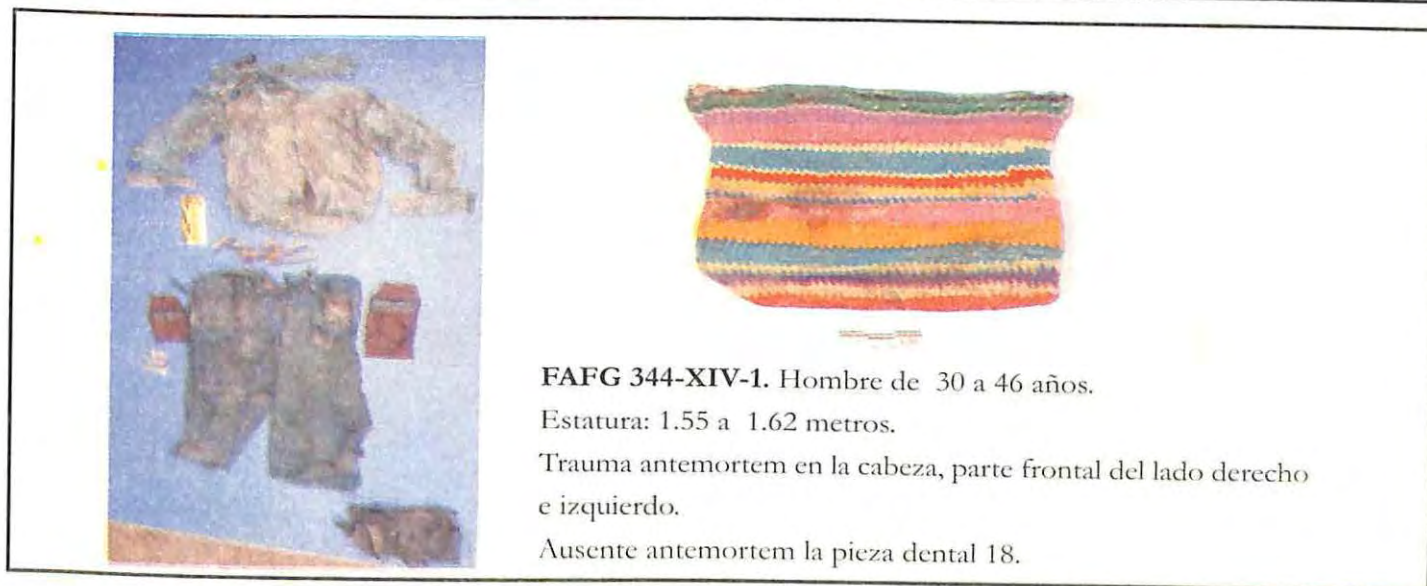FAFG 344-XV-1.
 Hombre de 17 a 25 Años.
 Estatura: 1.53 a 1.60 metros.



FAFG 344-XV-2.
 Hombre de 33 a 46 años.
 Estatura: 1.54 a 1.61 metros.
 Trauma antemortem en el cuello y en dos costillas derechas.
 Ausentes antemortem las piezas dentales 3, 12, 13, 16, 17, 18 y 32.



FAFG 344-XV-3.
 Hombre de 33 a 42 años.
 Estatura: 1.51 a 1.58 metros.
 Trauma antemortem en la cabeza, en ambos lados.
 Trauma antemortem en pie izquierdo.



FAFG 344-XIV-1. Hombre de 30 a 46 años.
 Estatura: 1.55 a 1.62 metros.
 Trauma antemortem en la cabeza, parte frontal del lado derecho e izquierdo.
 Ausente antemortem la pieza dental 18.



FAFG 344-XVI-1. Hombre de 30 a 55 años. Estatura 1.55 a 1.62 metros. Trauma antemortem en la parte frontal de la cabeza. Debido a una patología ósea es probable que padeciera de dolor en la rodilla derecha. Ausentes antemortem las piezas dentales 2, 17, 31 y 32.



FAFG 344-XVIII-1. Hombre de 17 a 23 años. Estatura: 1.64 a 1.71 metros. Trauma antemortem en la mano izquierda.



FAFG 344-XVIII-2. Hombre de 24 a 32 años. Estatura: 1.57 a 1.64 metros. Trauma antemortem en la parte frontal y arriba de la cabeza. Ausente antemortem las piezas dentales 1, 14, 16, 29 y 30.



FAFG 344-XIX-1. Hombre de 30 a 56 años. Estatura: 1.58 a 1.65 metros. Tenía una prótesis dental de metal amarillo en las piezas 7, 8, 9 y 10. Coronas tipo ventana abierta en piezas dentales 6 y 11.

FAFG 344-XX-1. Hombre de 14 a 19 años. Estatura: 1.56 a 1.63 metros.

Es posible que esta persona haya padecido alguna anemia o un prolongado periodo de mala alimentación.

Ropa:

- Un pantalón de color verde.
- Un calzoncillo de color blanco.
- Una playera de color blanca.
- Una camisa de color blanca manga larga con líneas azules.
- Un cincho de cuero de color negro con hebilla rectangular metálica.

San José Poaquil

Chimaltenango

Caso FAFG No. 131-188



PC-IV-1. Hombre de 17 a 27 años. Estatura: 1.55 a 1.63 metros. Ausente antemortem la pieza dental 31.

PC-IV-2. Hombre de 26 a 55 años.
Estatura: 1.61 a 1.68 metros.
Ausente antemortem las piezas dentales 16 y 32.

Ropa:

Restos de pantalón color blanco.
Restos de un cincho de color café



PC-IV-3. Hombre de 30 a 44 años.
Estatura: 1.57 a 1.64 metros.
Rellenos en las piezas dentales 14, 29 y 30.
Ausentes antemortem las piezas dentales 3 y 13.



PC-IV-4.
Hombre de 14 a 17 años.
Estatura: 1.58 a 1.65 metros.



PC-IV-6. Hombre de 26 a 44 años.
Estatura: 1.48 a 1.55 metros.
Ausentes antemortem las piezas dentales 1, 5, 9, 14, 18, 19, 30, 31 y 32.



PC-IV-7. Hombre de 26 a 46 años. Estatura: 1.55 a 1.62 metros.

Trauma antemortem en la pantorrilla derecha.
Ausentes antemortem las piezas dentales 3 y 4.



PC-IV-8. Hombre de 14 a 18 años.
Estatura: 1.56 a 1.63 metros.

PC-IV-9. Hombre de 40 a 49 años.

Estatura: 1.55 a 1.62 metros.

Trauma antemortem en tres costillas izquierdas.
Debido a patologías óseas y al padecimiento de osteoartritis es probable que esta persona sufriera de dolor en la espalda.

Ausentes antemortem las piezas dentales 1, 5, 9, 14, 18, 19, 30, 31 y 32.

Ropa:

Un pantalón (deteriorado), color celeste
Una camisa (deteriorada) de manga larga de color blanco.

Un calzoncillo (deteriorado) de color amarillo.
Restos de un cincho de color negro.



PC-IV-10.
Hombre de 16 a 19 años.
Estatura: 1.54 a 1.61 metros.



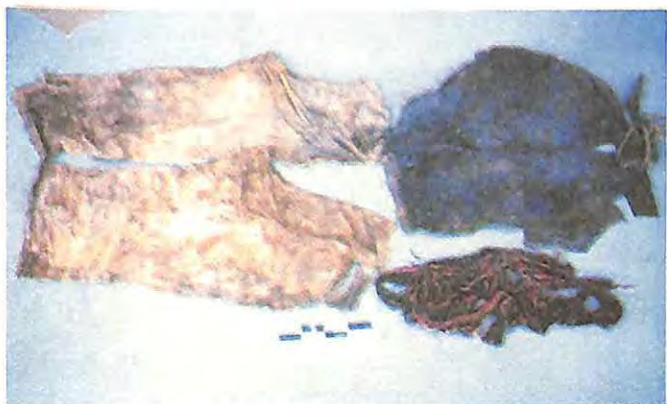PC-IV-11.
Hombre de 17 a 20 años.
Estatura: 1.55 a 1.62 metros.



PC-IV-12. Hombre de 19 a 25 años. Estatura: 1.53 a 1.60 metros. Debido a una anomalía ósea es posible que padeciera de dolor en la espalda baja. Ausentes antemortem las piezas dentales 12 y 32.



PC-IV-13. Hombre de 20 a 29 años. Estatura: 1.57 a 1.64 metros. Ausentes antemortem las piezas dentales 3, 18 y 30. Tuvo un absceso en las piezas 4 y 13, esto le pudo ocasionar dolor, hinchazón y posiblemente mal olor.



PC-IV-17. Hombre de 33 a 55 años.
Estatura: 1.61 a 1.68 metros.
Ausentes antemortem las piezas dentales 20 y 32.



PC-IV-19. Hombre de 25 a 37 años. Estatura: 1.58 a 1.65 metros.
Ausentes antemortem las piezas dentales 2, 4, 17 y 18.

PC-IV-14. Hombre de 15 a 18 años. Estatura no determinada.

Ausentes antemortem las piezas dentales 3 y 17.

Ropa:

Una playera (deteriorada) de color verde.

Un calzoncillo (deteriorado) de color beige.

Un pantalón (deteriorado) de color azul.



PC-IV-18. Hombre de 17 a 24 años. Estatura: 1.63 a 1.70 metros. Debido a la presencia de una pieza dental en la nariz esta persona tenía dificultad para respirar por una de las fosas nasales. Ausentes antemortem las piezas dentales 17 y 32.



PC-IV-20.

Hombre de 18 a 24 años.

Estatura: 1.52 a 1.59 metros.

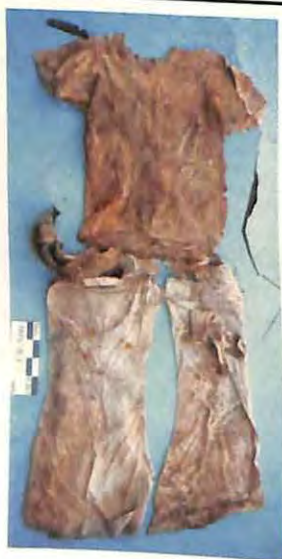

PC-IV-21.
 Hombre de 19 a 24 años.
 Estatura: 1.58 a 1.65 metros.

PC-V-2. Hombre de 33 a 67 años.
 Estatura: 1.54 a 1.61 metros

Ropa:

Dos pantalones (deteriorados) de color azul.
 Un retazo de poncho de color verde (indicio).
 Un retazo de tela anudada, color verde (indicio).
 Restos de cincho de color café
 Un sueter (deteriorado) de color azul.
 Una camisa (deteriorada) de manga larga, color verde.
 Una hebilla metálica oxidada.



FAFG 131-X-1.
 Hombre de 14 a 18 años.
 Estatura no determinada.



FAFG 131-X-2.
 Hombre de 31 a 38 años.
 Estatura: 1.50 a 1.57 metros.



FAFG 131-X-6. Hombre de 18 a 30 años. Estatura: 1.52 a 1.58 metros. Trauma antemortem en pierna izquierda y en pie izquierdo, a consecuencia del trauma en la pierna esta persona perdió ocho centímetros de la longitud del hueso, por lo que su forma de caminar sería cojeando del lado izquierdo.



FAFG 131-X-7. Individuo de sexo no determinado de 18 a 25 años. Estatura: 1.49 a 1.56 metros. Tenía una pieza dental extra entre las piezas 7 y 8.



FAFG 131-X-8.

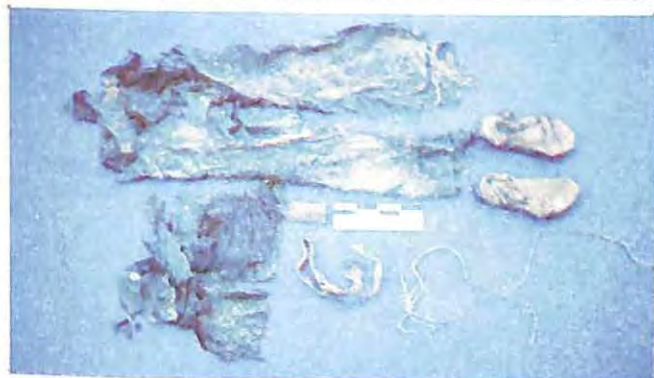
Hombre de 21 a 46 años.

Estatura: 1.52 a 1.59 metros.



FAFG 131-X-9. Hombre de 15 a 23 años.

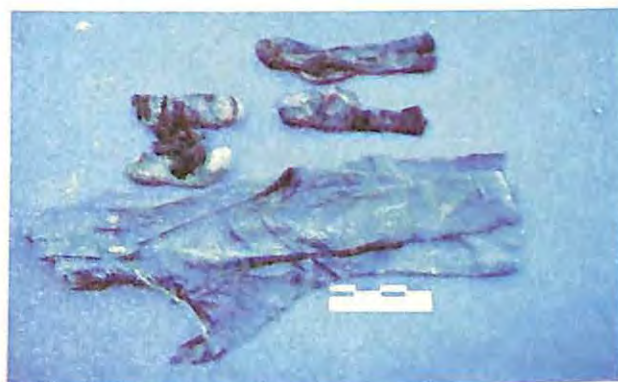Estatura: 1.54 a 1.61 metros.



FAFG 131-X-11. Hombre de 20 a 40 años.

Estatura: 1.51 a 1.58 metros.

Fractura antemortem en el tobillo derecho.
Ausente antemortem la pieza dental 21.



FAFG 131-X-12. Hombre de 17 a 30 años.

Estatura: 1.61 a 1.68 metros.

Ausente antemortem la pieza dental 21.

FAFG 131-X-13. Hombre de 28 a 56 años.

Estatura: 1.45 a 1.52 metros.

Ausente antemortem las piezas dentales 1, 2, 3, 4, 17, 18, 19 y 20.

Ropa:

Un pantalón azul.

Una camisa de manga larga color blanco.

Un par de calcetines color café.

Una bolsa de tela color verde.

Restos de cuero color negro.

Tres pares de zapatos de tela color negro.



FAFG 131-X-15.

Hombre de 20 a 30 años.

Estatura: 1.53 a 1.60 metros.

Ausente antemortem la pieza dental 14.

FAFG 131-X-17.

Hombre de 30 a 34 años.

Estatura: 1.54 a 1.61 metros.

Ropa:

Una playera (deteriorada) color azul.

Restos de un cincho de cuero color negro.

Un pantalón (deteriorado) color azul.

Una hebilla metálica oxidada.

Un peine de color verde.

Un retazo de tela de color blanco (indicio).

FAFG 131-X-18. Hombre de 33 a 56 años.

Estatura: 1.56 a 1.63 metros.

Ausentes antemortem las piezas dentales 9 y 29.

Ropa:

Un calzoncillo verde.

Un cincho de cuero color negro.

Una hebilla metálica.

Una camisa de manga larga color aqua.

Dos retazos de tela blanca con rayas color café.

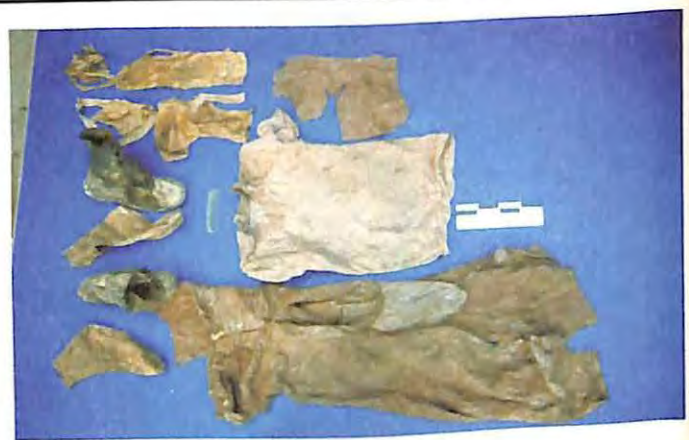Un retazo de tela color blanco.



FAFG 131-X-19. Hombre de 23 a 45 años.


Estatura: 1.57 a 1.64 metros.

Trauma antemortem en mano derecha. Ausentes antemortem las piezas dentales 1, 13 y 14.



FAFG 131-X-20. Hombre de 27 a 66 años.

Estatura: 1.55 a 1.62 metros.



FAFG 131-X-23. Hombre de 23 a 57 años.

Estatura: 1.50 a 1.57 metros.

Ausente antemortem las piezas dentales 30 y 31.



FAFG 131-X-25.

Hombre de 33 a 66 años.

Estatura: 1.55 a 1.62 metros.

FAFG 131-X-26. Hombre mayor de 24 años.
Estatura: 1.50 a 1.56 metros.

Ausentes antemortem las piezas dentales 15, 18,
20, 31 y 32.

Ropa:

Una camisa de manga larga color blanca con
franjas azules.

Un pantalón azul.



FAFG 131-X-27. Hombre de 23 a 57 años.

Estatura: 1.53 a 1.60 metros.

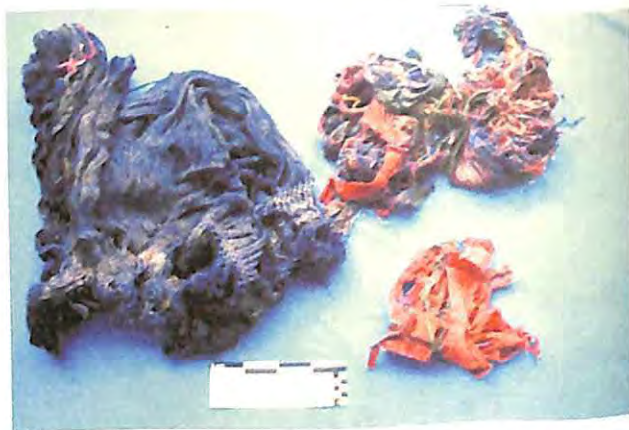Ausentes antemortem las piezas dentales 5, 12, 30 y 31.

Restauración en piezas 1, 2, 3, 7, 8, 9, 15, 17 y 18

Palabor, Comalapa

Chimaltenango

Caso No. 317



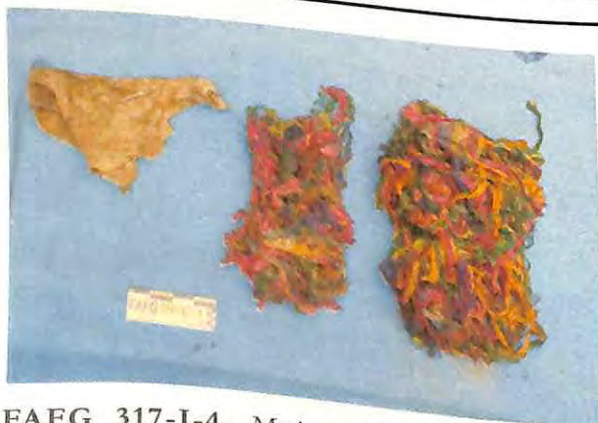FAFG 317-I-1. Mujer de 16 a 33 años.
Estatura: 1.45 a 1.53 metros.



FAFG 317-I-2.
Hombre de 28 a 38 años.
Estatura: 1.48 a 1.55 metros.
Ausentes antemortem las
piezas 1, 16, 17 y 32.



FAFG 317-I-3.
Hombre de 16 a 20
años.
Estatura no
determinada.
Corona tipo
“ventana abierta” de
metal amarillo en
pieza dental 7.



FAFG 317-I-4. Mujer de 16 a 20 años.
Estatura: 1.37 a 1.44 metros.
Las piezas dentales 8, 9, 23, 24, 25 y 26 estaban
rotadas.



FAFG 317-I-5. Hombre de 30 a 42 años.
Estatura: 1.54 a 1.60 metros. Trauma antemortem en la
espalda baja, probablemente sentía dolor.
Debido a una patología esta persona tenía la mandíbula
torcida, es probable que fuera notorio al masticar.
Ausente antemortem la pieza dental 32.



FAFG 317-II-1.

Hombre de 16 a 21 años.

Estatura: 1.53 a 1.60 metros.

Las piezas dentales 22, 23, 24, 25 y 26 estaban apiñadas.

Las piezas dentales 8 y



FAFG 317-II-2. Hombre de 19 a 24 años. Estatura: 1.58 a 1.65 metros. Por patologías esta persona tenía crecimientos óseos en ambos lados de la cabeza que probablemente eran visibles en vida. Tenía una corona tipo ventana abierta en la pieza dental 8. Ausentes antemortem las piezas dentales 18 y 31.



FAFG 317-II-3. Hombre de 30 a 57 años. Estatura: 1.47 a 1.54 metros. Ausentes antemortem las piezas dentales 3, 18 y 31. Las piezas dentales 6 y 11 brotaron de forma anormal.



FAFG 317-II-4.

Hombre de 12 a 16 años.

Estatura no determinada.



FAFG 317-II-5.

Hombre de 14 a 20 años.

Estatura no determinada.

debido a patología esta persona tenía una especie de hundimiento en la parte frontal izquierda de la cabeza



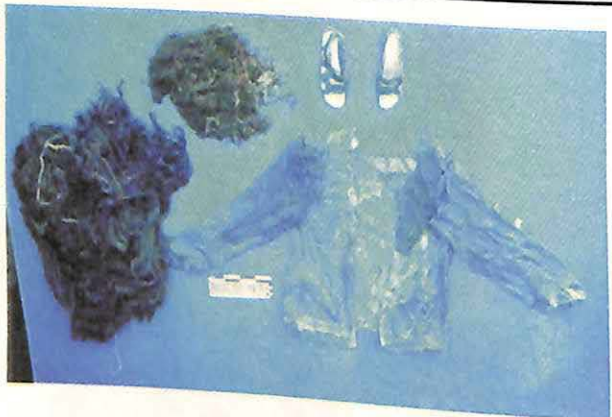FAFG 317-II-6. Hombre de 28 a 46 años. Estatura: 1.58 a 1.65 metros. Esta persona tenía una prótesis dental sustituyendo las piezas dentales 9, 23, 24, y 25. Tenía una corona dental tipo "ventana abierta" de metal amarillo en las piezas dentales 8, 10, 22, y 26. Ausentes antemortem de piezas dentales 3, 4, 9, 23, 24, y 25.



FAFG 317-III-2. Hombre de 28 a 43 años.
Estatura: 1.45 a 1.52 metros.
Trauma antemortem en el maxilar derecho.



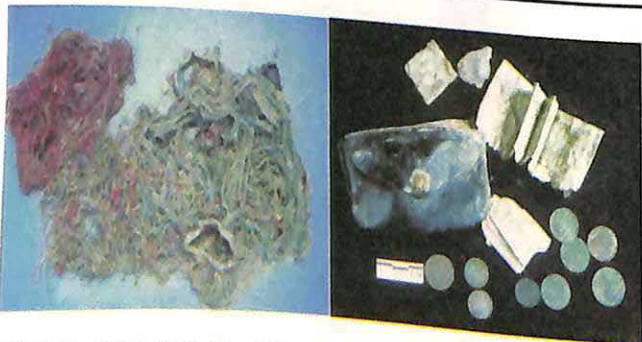FAFG 317-III-3.
Hombre de 17 a 23 años.
Estatura: 1.55 a 1.66 metros.
Trauma antemortem en la mano derecha.
Ausentes antemortem las piezas dentales 3, 13 y 16.



FAFG 317-IV-1 Mujer de 14 a 18 años.
Estatura no determinada.



FAFG 317-IV-2. Hombre de 23 a 57 años.
Estatura no determinada.
Ausentes antemortem las piezas dentales 17, 18, 19, 29, 31 y 32.



FAFG 317-IV-3. Mujer adulta. Estatura no determinada. Ausentes antemortem las piezas dentales 5 y 17. Tenía un diente extra entre las piezas dentales 7 y 8. Tuvo una infección en la pieza dental 12.



FAFG 317-V-1.
Hombre de 28 a 62 años.
Estatura: 1.51 a 1.58 metros.
Ausentes antemortem las piezas dentales 8, 9, 13, 14, 16, 17, 18, 19, 24, 29, 30, 31 y 32.



FAFG 317-V-2.
Hombre adulto.
Estatura: 1.51 a 1.58 metros.



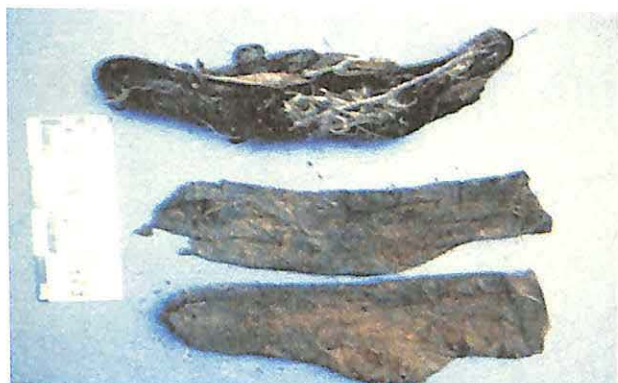FAFG 317-VI-1.
Hombre de 21 a 46 años.
Estatura: 1.57 a 1.64 metros.
Ausentes antemortem las piezas dentales 13, 14, 17 y 18.



FAFG 317-VI-2. Hombre de 23 a 57 años.
Estatura: 1.53 a 1.60 metros.



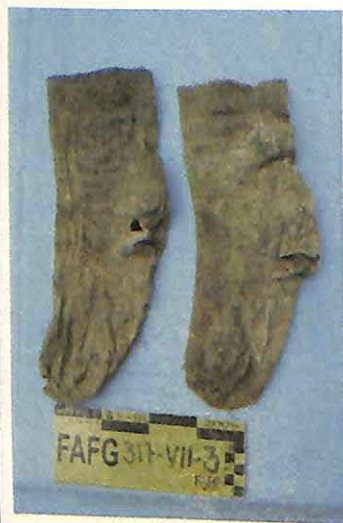FAFG 317-VI-3. Hombre de 17 a 23 años. Estatura: 1.53 a 1.60 metros. Trauma antemortem en el brazo izquierdo. Debido a este trauma es muy probable que esta persona tuviera dificultad para mover el brazo.



FAFG 317-VII-1. Hombre de 23 a 57 años
Estatura: 1.56 a 1.63 metros. Tuvo infección en piezas dentales 14, 17, 18, 31 y 32.



FAFG 317-VII-2.
Hombre de 15 a 20 años.
Estatura: 150 a 157 metros.
Ausente antemortem la pieza dental 30.



FAFG 317-VII-3.
Hombre de 20 a 29 años.
Estatura: 1.44 a 1.51 metros.



FAFG 317-VII-4.
Hombre de 23 a 57 años.
Estatura: 1.46 a 1.53 metros.
Esta persona tenía una separación visible entre las piezas dentales 8 y 9.



FAFG 317-VII-5. Hombre de 14 a 20 años.
Estatura no determinada.



FAFG 317-VIII-1. Hombre de 28 a 57 años.
Estatura: 1.50 a 1.57 metros. Esta persona padecía de artritis, más evidente en manos y pies.



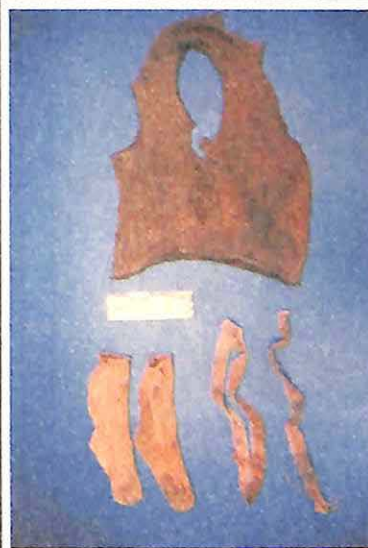FAFG 317-VIII-3. Hombre de 28 a 55 años.
Estatura: 1.51 a 1.58 metros. Ausentes antemortem las piezas dentales 3, 4, 12, 13, 14, 15, 18, 19, 30 y 31.



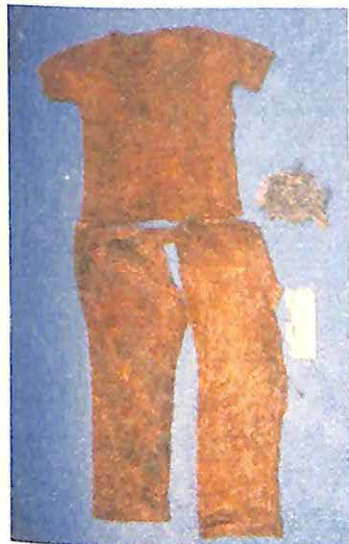FAFG 317-VIII-4. Hombre de 15 a 23 años.
Estatura: 1.50 a 1.57 metros. Ausente antemortem la pieza dental 10.



FAFG 317-IX-1. Hombre de 23 a 57 años. Estatura: 1.59 a 1.66 metros. Tenía restauración de aleación de plata en las piezas dentales 1, 2, 3, 4, 5, 12, 13, 15, 16 y 28. Tenía coronas de metal amarillo en la pieza dental 29. Ausentes antemortem las piezas dentales 17, 18, 19, 30, 31 y 32.



FAFG 317-IX-2. Hombre de 24 a 57 años. Estatura: 1.56 a 1.62 metros. Tenía restauraciones dentales de plata en las piezas 3, 9, 19 y 30. Ausentes antemortem las piezas dentales 17 y 32.



FAFG 317-IX-3. Hombre de 24 a 38 años. Estatura: 1.55 a 1.62 metros. Tenía restauraciones dentales de plata en las piezas 3 y 29.



FAFG 317-IX-6. Hombre de 21 a 38 años. Estatura: 1.43 a 1.50 metros. Trauma antemortem en costilla derecha. Tenía restauraciones dentales en las piezas 1, 2, 3, 4, 5, 12, 13, 14, 15, 18 y 31. Ausentes antemortem las piezas dentales 19 y 30.



FAFG 317-IX-5. Hombre de 34 a 62 años. Estatura: 1.57 a 1.64 metros. Trauma antemortem en la pierna derecha. Tenía una prótesis parcial removible de acrílico y ganchos de acero inoxidable en maxilar superior. Tenía restauraciones dentales de plata en las piezas 31, 4 y 15. Ausentes antemortem las piezas dentales 1, 2, 3, 5, 7, 10, 11, 12, 13, 14 y 16 (estas piezas fueron reemplazadas por la prótesis parcial). Ausentes antemortem las piezas 17, 18, 19, 30 y 32.



FAFG 317-X-1. Mujer de 28 a 56 años
Estatura: 1.38 a 1.46 metros. Ausentes antemortem
las piezas dentales 1, 2, 3, 4, 5, 8, 9, 10, 12, 13, 14,
15, 16, 17, 18, 19, 21, 25, 27, 29, 30, 31 y 32.



FAFG 317-X-2.
Mujer de 25 a 38 años.
Estatura: 1.42 a 1.49
metros.



FAFG 317-X-3. Mujer de 16 a 22 años.
Estatura: 1.42 a 1.49 metros.



FAFG 317-XI-1.
Hombre de 30 a 56 años.
Estatura: 1.64 a 1.70
metros.
Trauma antemortem en la
mano derecha.
Trauma antemortem en la
pierna derecha. Ausente
antemortem la pieza dental
32.



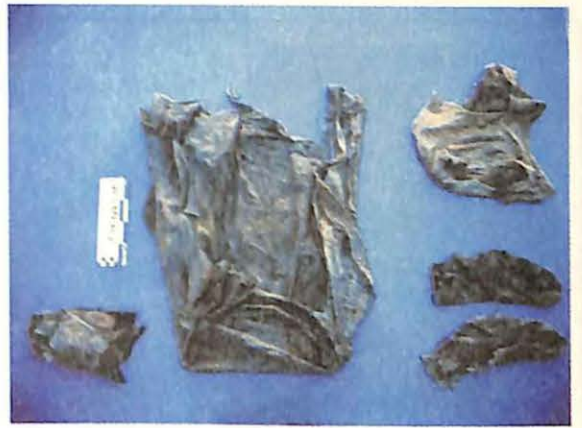FAFG 317-XI-2. Hombre de 40 a 66 años.
Estatura: 1.53 a 1.60 metros. Trauma antemortem en
torax, se fracturó cuatro costillas izquierdas y una
derecha. Trauma antemortem en la pierna izquierda.
Ausentes antemortem las piezas dentales 1, 5, 12, 13,
16, 17 y 30.



FAFG 317-XI-3.
Hombre de 33 a 57 años
Estatura: 1.58 a 1.65
metros.
Trauma antemortem en
la mano izquierda.
Ausentes antemortem las
piezas dentales 2, 17, 18,
19, 30 y 32.



FAFG 317-XII-1. Hombre de 42 a 57 años.
Estatura: 1.56 a 1.63 metros. Ausente antemortem las piezas dentales 16 y 32.



FAFG 317-XII-2. Hombre de 17 a 23 años.
Estatura: 1.58 a 1.65 metros.



FAFG 317-XII-3. Hombre de 19 a 25 años.
Estatura: 1.54 a 1.61 metros.
Ausente antemortem la pieza dental 30.



FAFG 317-XII-4. Hombre de 17 a 30 años.
Estatura: 1.53 a 1.60 metros.
Trauma antemortem en costilla derecha.



FAFG 317-XIII-1. Hombre de 16 a 23 años.
Estatura: 1.53 a 1.60 metros.



FAFG 317-XIII-2. Hombre de 16 a 24 años.
Estatura: 1.54 a 1.61 metros.



FAFG 317-XIII-3.
 Hombre de 17 a 26 años.
 Estatura: 1.53 a 1.60 metros.
 Ausente antemortem la pieza dental 30.



FAFG 317-XIII-4.
 Hombre de 17 a 24 años.
 Estatura: 1.59 a 1.66 metros.



FAFG 317-XIII-5.
 Hombre de 12 a 17 años.
 Estatura no determinada.



FAFG 317-XIV-1. Hombre de 21 a 38 años.
 Estatura: 1.54 a 1.61 metros. Trauma antemortem en la pierna izquierda, debajo de la rodilla. Ausente antemortem la pieza dental 19.



FAFG 317-XIV-2.
 Hombre de 17 a 27 años.
 Estatura: 1.55 a 1.62 metros.



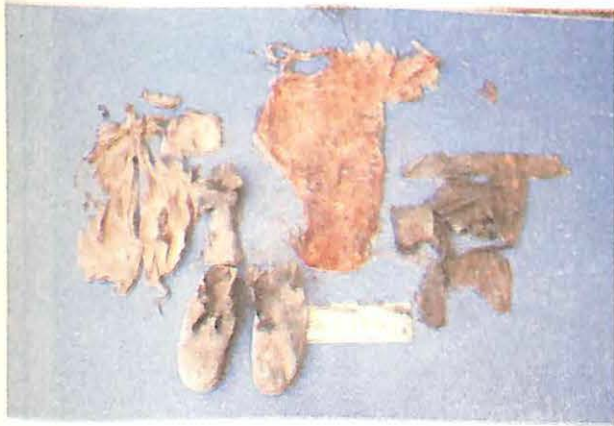FAFG 317-XIV-3. Hombre de 17 a 24 años.
 Estatura: 1.54 a 1.61 metros.



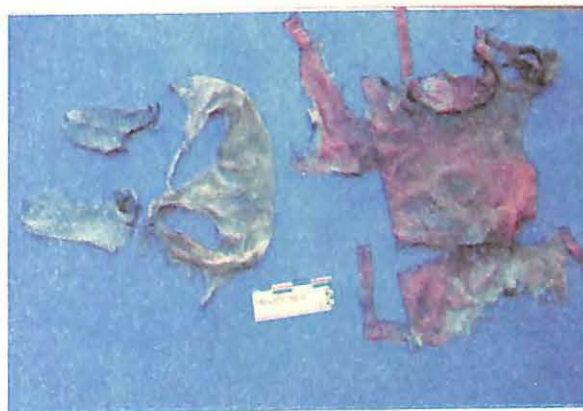FAFG 317-XIV-4. Mujer de 39 a 67 años.
Estatura: 1.43 a 1.51 metros. Ausentes antemortem las piezas dentales 1, 2, 3, 4, 5, 6, 8, 9, 10, 12, 13, 14, 15, 16, 17, 19, 28, 30, 31 y 32.



FAFG 317-XIV-5.
Hombre de 17 a 23 años.
Estatura: 1.50 a 1.57 metros.



FAFG 317-XV-1. Hombre de 15 a 24 años.
Estatura: 1.43 a 1.50 metros.



FAFG 317-XV-2. Hombre de 18 a 23 años.
Estatura: 1.59 a 1.66 metros.



FAFG 317-XV-3.
Hombre de 28 a 57 años.
Estatura: 1.57 a 1.64 metros.
Trauma antemortem en el lado izquierdo de la cadera.



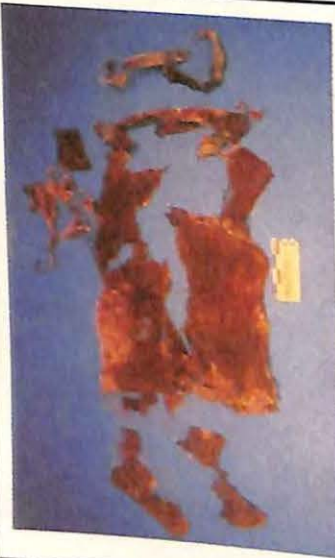FAFG 317-XV-4. Hombre de 33 a 57 años. Estatura: 1.56 a 1.64 metros. Trauma antemortem en la parte frontal y el lado derecho de la cabeza. Trauma antemortem en tres costillas izquierdas. Ausentes antemortem las piezas dentales 1, 16, 17, 18, 20, 21 y 28.



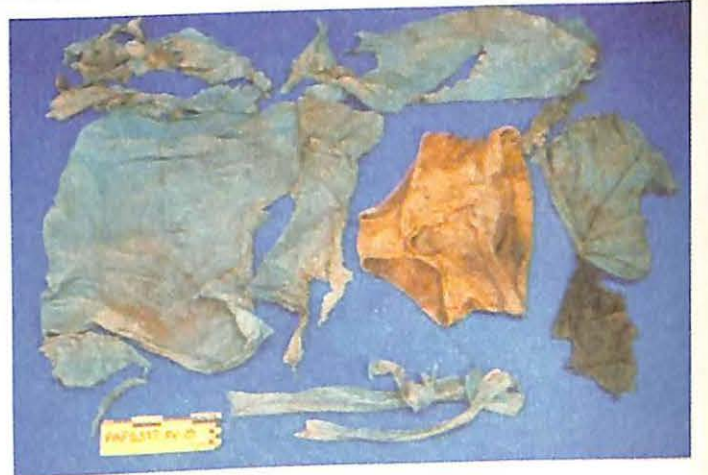FAFG 317-XV-5. Hombre de 21 a 30 años.
Estatura: 1.58 a 1.64 metros.



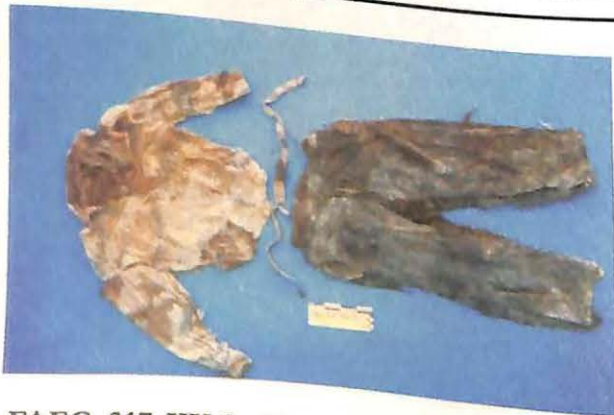FAFG 317-XV-6. Hombre de 16 a 24 años. Estatura: 1.49 a 1.56 metros. Trauma antemortem en costilla izquierda. Por los traumas localizados en el brazo, hombro y parte de la espalda es probable que esta persona haya sufrido de una dislocación del hombro. Trauma antemortem en ambas piernas, debajo de la cadera.



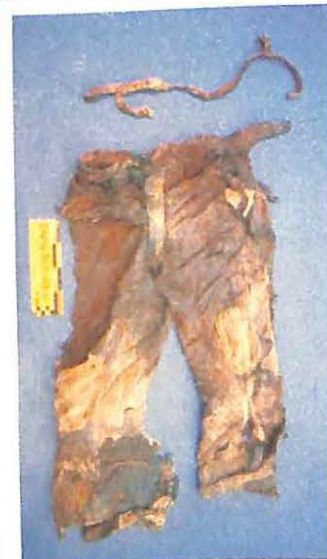FAFG 317-XV-7.
Hombre de 20 a 24 años.
Estatura: 1.59 a 1.66 metros.
Trauma antemortem en la nariz.



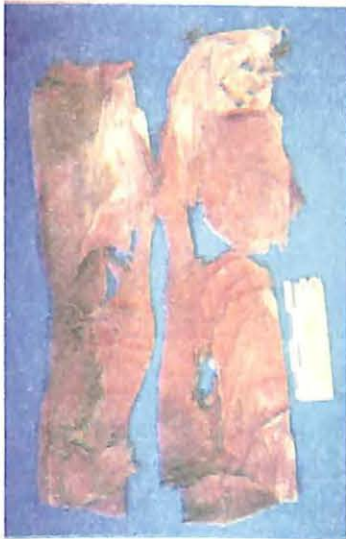FAFG 317-XV-8. Hombre de 30 a 57 años.
Estatura: 1.56 a 1.63 metros.



FAFG 317-XV-9. Hombre de 35 a 57 años.
Estatura: 1.65 a 1.72 metros. Ausentes antemortem las piezas dentales 2, 3, 4, 14, 15, 22, 23, 31 y 32.



FAFG 317-XV-10.
Hombre de 25 a 46 años.
Estatura: 1.48 a 1.55 metros.

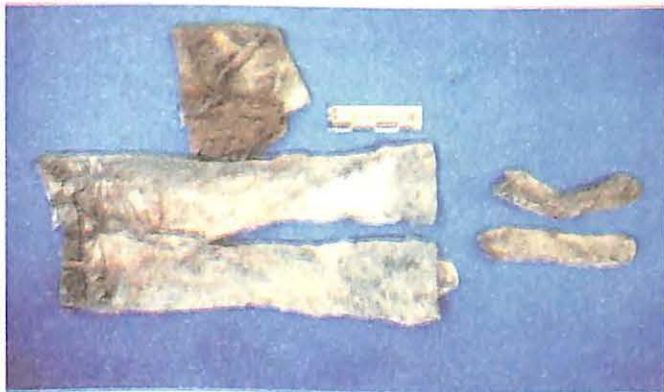


FAFG 317-XV-11.

Hombre de 14 a 18 años.
Estatura: 1.60 a 1.65 metros.



FAFG 317-XVI-1. Hombre de 33 a 42 años.
Estatura: 1.55 a 1.62 metros. Debido a una serie de patologías es probable que esta persona sufriera de dolor de cuello.



FAFG 317-XVI-2. Hombre de 24 a 38 años.
Estatura: 1.57 a 1.64 metros. Trauma antemortem en tobillo derecho. Traumas antemortem en ambos hombros.



FAFG 317-XVI-4. Hombre de 19 a 24 años.
Estatura: 1.59 a 1.66 metros. Trauma antemortem en la pierna izquierda, debajo de la rodilla, en la parte de atrás.



FAFG 317-XVI-5. Hombre de 24 a 34 años.
Estatura: 1.61 a 1.68 metros. Debido a una patología es posible que en vida fuera visible una curvatura en la parte inferior de las piernas.




FAFG 317-XVI-6.

Hombre de 39 a 67 años.
Estatura: 1.60 a 1.67 metros.
Ausente antemortem la pieza dental 3.



FAFG 317-XVI-7. Hombre de 42 a 66 años.
Estatura: 1.54 a 1.61 metros. Trauma antemortem en el hombro izquierdo, probablemente ocasionado por herida de proyectil de arma de fuego. Ausentes antemortem las piezas dentales 1, 15, 16, 18, 19, 30 y 31.



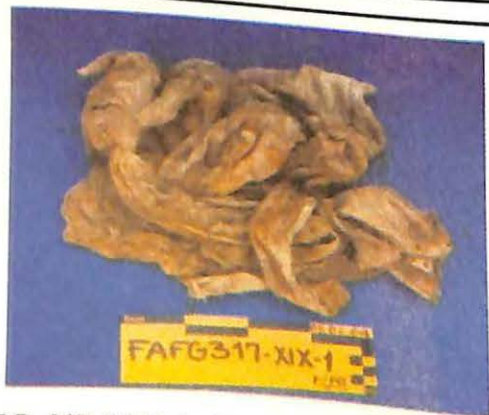FAFG 317-XVI-8. Hombre de 32 a 46 años.
Estatura: 1.57 a 1.64 metros. Trauma antemortem en tres costillas derechas. Trauma antemortem en pie derecho. Ausente antemortem la pieza dental 10.



FAFG 317-XVII-1.
Hombre de 50 a 66 años.
Estatura: 1.51 a 1.61 metros.
Ausente antemortem la pieza dental 29.



FAFG 317-XVIII-1. Hombre de 21 a 46 años.
Estatura: 1.57 a 1.65 metros. Ausentes antemortem las piezas dentales 1, 16, 17 y 32.



FAFG 317-XIX-1. Hombre de 43 a 62 años.
Estatura: 1.60 a 1.67 metros. Trauma antemortem en dos costillas izquierdas. Ausentes antemortem las piezas dentales 1, 2, 5, 13, 15, 18, 19, 30 y 31.



FAFG 317-XIX-2.
Hombre de 19 a 25 años.
Estatura: 1.52 a 1.59 metros.



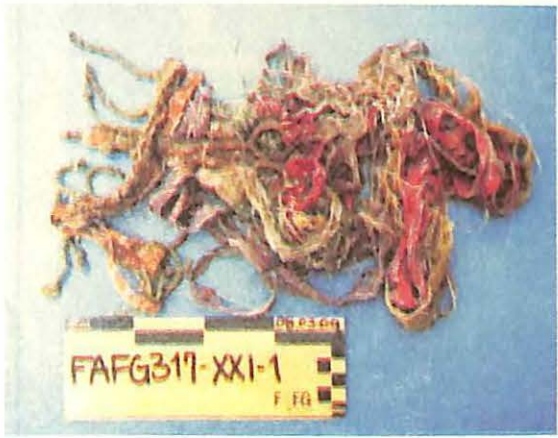FAFG 317-XIX-3.
 Hombre de 33 a 57 años.
 Estatura: 1.49 a 1.56 metros.
 Ausente antemortem la pieza dental 18.



FAFG 317-XIX-4.
 Hombre de 20 a 34 años.
 Estatura: 1.55 a 1.62 metros.



FAFG 317-XX-1. Hombre de 30 a 57 años.
 Estatura: 1.56 a 1.63 metros. Ausentes antemortem las piezas dentales 14, 31 y 32.




FAFG 317-XXI-1. Hombre de 28 a 57 años.
 Estatura: 1.52 a 1.59 metros.



FAFG 317-XXII-1. Hombre de 26 a 32 años.
 Estatura: 1.55 a 1.62 metros. Trauma antemortem en la parte baja de la espalda, al centro de la cadera. Ausente antemortem la pieza dental 24.




FAFG 317-XXIII-1. Hombre de 34 a 62 años. Estatura: 1.53 a 1.60 metros. Trauma antemortem en el brazo izquierdo, debajo del hombro. Trauma antemortem en el pie derecho. Debido a una patología es posible que esta persona sufriera de dolor en el cuello. Ausente antemortem las piezas dentales 3, 13, 17, 21, 29 y 32.



FAFG 317-XXIII-2. Hombre de 34 a 62 años. Estatura: 1.53 a 1.60 metros. Trauma antemortem en dos costillas derechas. Ausentes antemortem las piezas dentales 17, 18, 19 y 30.



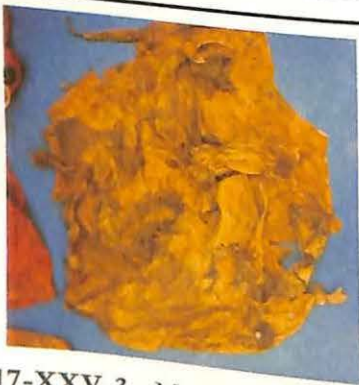FAFG 317-XXIV-1. Hombre de 28 a 56 años. Estatura: 1.53 a 1.60 metros.



FAFG 317-XXV-1. Hombre de 32 a 44 años. Estatura: 1.52 a 1.59 metros. Trauma antemortem en dos costillas. Ausentes antemortem las piezas dentales 4, 13 y 18.



FAFG 317-XXV-2. Mujer de 33 a 49 años. Estatura: 1.47 a 1.54 metros. Trauma antemortem brazo izquierdo. Esta persona padecía de osteoartritis.



FAFG 317-XXV-3. Mujer de 18 a 22 años. Estatura: 1.39 a 1.46 metros. Debido a una patología es posible que esta persona tuviera una postura anormal, ya que un hombro estaría mas alto que el otro. Restauración dental de plata en las piezas 18 y 31.



FAFG 317-XXVI-1. Hombre de 23 a 57 años. Estatura: 1.48 a 1.55 metros. Ausente antemortem la pieza dental 31. Tenía una separación visible entre las piezas dentales 8 y 9. Las piezas dentales 22 y 26 estaban rotadas.



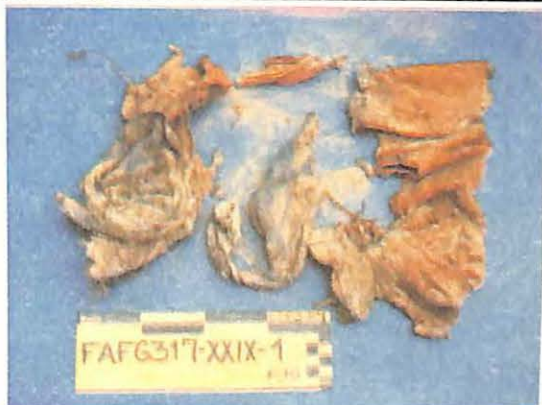FAFG 317-XXVII-1. Hombre de 21 a 34 años.
Estatura: 1.57 a 1.64 metros.



FAFG 317- XXVIII-1. Hombre de 17 a 23 años.
Estatura: 1.64 a 1.71 metros. Ausentes antemortem
las piezas dentales 3, 9 y 14.



FAFG 317-XXVIII-2. Hombre de 23 a 38 años.
Estatura: 1.57 a 1.64 metros. Ausentes antemortem
las piezas dentales 29 y 32.



FAFG 317-XXIX-1. Hombre de 34 a 57 años.
Estatura: 1.54 a 1.61 metros. Tenía una corona dental
tipo "ventana abierta" de metal amarillo en la pieza
dental 10. Ausente antemortem la pieza dental 8.



FAFG 317-XXIX-3. Hombre de 33 a 42 años
Estatura: 1.56 a 1.63 metros. Ausentes antemortem
las piezas dentales 14, 17, 20 y 32.



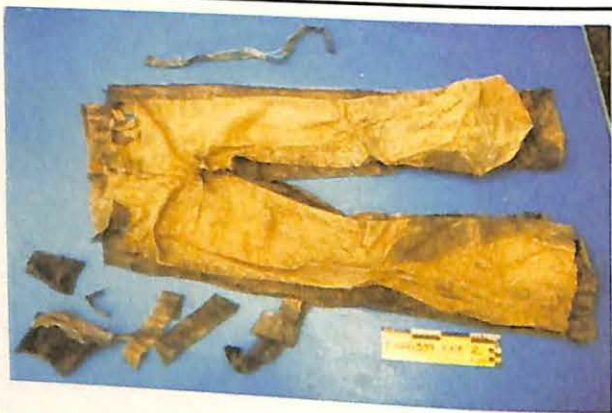FAFG 317-XXIX-5. Hombre de 33 a 42 años.
Estatura: 1.49 a 1.56 metros. Tenía una corona dental
tipo "ventana abierta" en las piezas 7 y 11. Ausentes
antemortem las piezas dentales 8, 9 y 10.



FAFG 317-XXIX-7. Hombre de 30 a 42 años.
Estatura: 1.58 a 1.65 metros. Ausentes antemortem
las piezas dentales 9 y 10.



FAFG 317-XXX-1.
Hombre de 13 a 17
años.
Estatura no
determinada.



FAFG 317-XXX-2. Hombre de 21 a 30 años.
Estatura: 1.53 a 1.60 de estatura. Trauma antemortem
en mano izquierda. Ausente antemortem la pieza
dental 3.



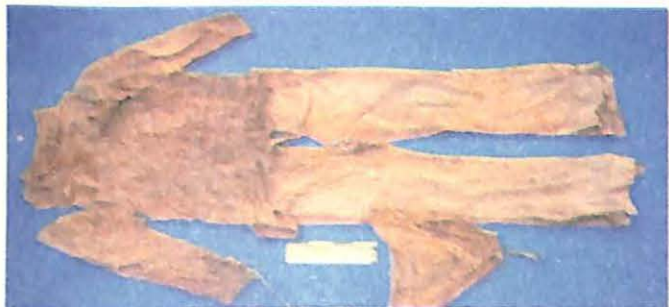FAFG 317-XXX-3.
Hombre de 34 a 62
años.
Estatura: 1.55 a 1.62
metros.
Ausente antemortem
la pieza dental 32.



FAFG 317-XXX-4. Hombre de 15 a 23 años.
Estatura: 1.60 a 1.67 metros.



FAFG 317-XXXI-1.
Hombre de 15 a 23 años.
Estatura: 1.55 a 1.62
metros.



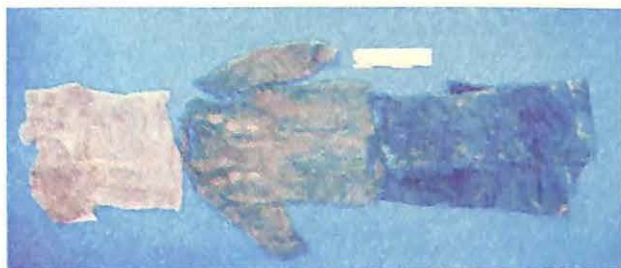FAFG 317-XXXI-2. Hombre de 26 a 46 años. Estatura: 1.56 a 1.63 metros. Prótesis dental de acrílico blanco que repone la pieza dental 10. Restauración de aleación de plata en la pieza dental 18. Tenía coronas dentales tipo "ventana abierta" en las piezas 9 y 11. Ausentes antemortem las piezas dentales 10, 14, 29, 30 y 31.



FAFG 317-XXXI-3. Hombre de 24 a 32 años. Estatura: 1.52 a 1.59 metros. Ausente antemortem las piezas dentales 1, 2, 3, 4, 5, 6, 7, 8, 9, 10, 11, 12, 13, 14, 15, 16, 30, 31 y 32.



FAFG 317-XXXI-4. Hombre de 33 a 46 años. Estatura: 1.57 a 1.64 metros. Trauma antemortem en costilla derecha.



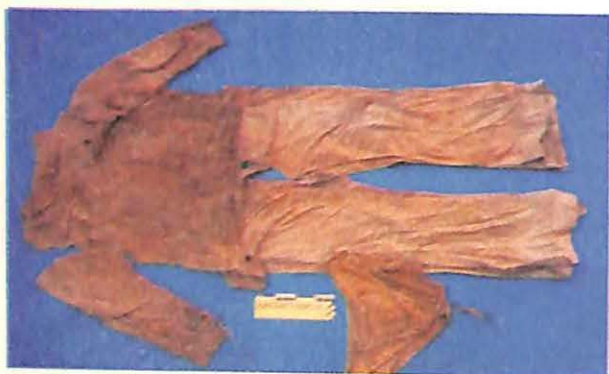FAFG 317-XXXI-5. Mujer de 30 a 46 años. Estatura: 1.50 a 1.57 metros. Restauración de plata en piezas dentales 1, 2, 5, 15, 20, 21, 28, 29 y 32. Tenía coronas dentales tipo "ventana abierta" de metal amarillo en las piezas 7 y 10. Tenía una prótesis parcial removible de cromo cobalto. Ausentes antemortem las piezas dentales 3, 4, 8, 9, 11, 12, 13, 14, 16, 17, 18, 19, 30 y 31.



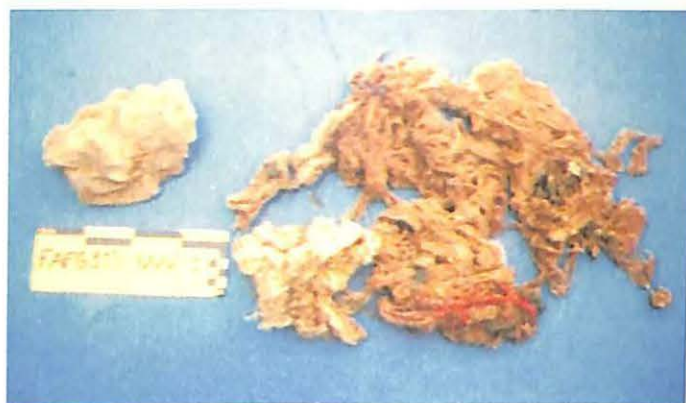FAFG 317-XXXI-6. Mujer de 25 a 46 años. Estatura: 1.56 a 1.64 metros. Restauración de aleación de plata en piezas dentales 3, 4, 12, 13, 21, 30 y 31. Restauración de metal amarillo en pieza dental 8. Ausente antemortem las piezas dentales 17, 19 y 20.



FAFG 317-XXXII-1. Hombre adulto mayor. Estatura no determinada. Ausente antemortem la pieza dental 30.



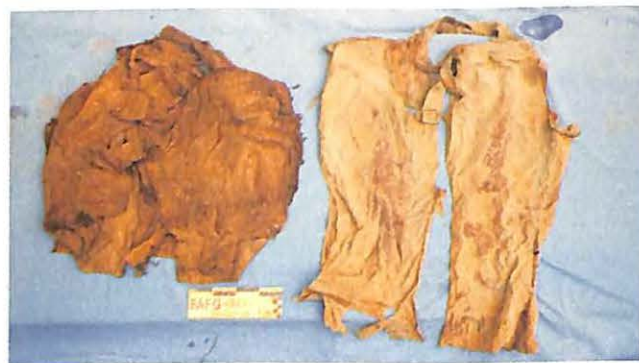FAFG 317-XXXII-2. Hombre mayor de 17 años.
Estatura no determinada.



FAFG-317-XXXII-3. Hombre adulto. Estatura no determinada. Ausente antemortem la pieza dental 22.



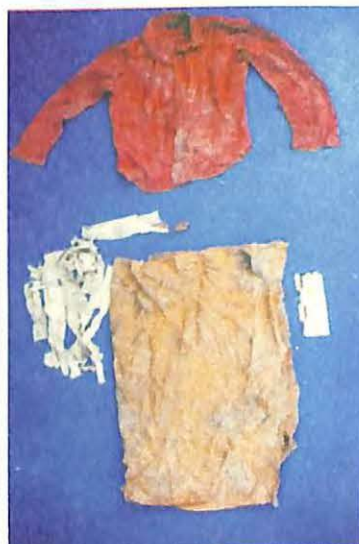FAFG 317-XXXII-5. Mujer adulta mayor. Estatura no determinada. Ausentes antemortem las piezas dentales 6, 18, y 20.



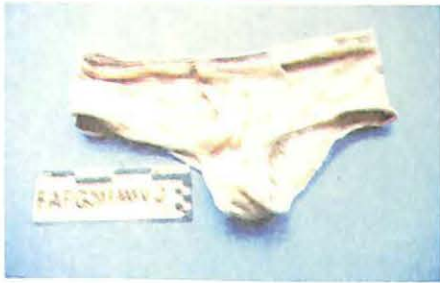FAFG 317-XXXIII-1. Hombre de 34 a 62 años. Estatura: 1.50 a 1.57 metros. Trauma antemortem en dos costillas derechas y dos izquierdas. Ausentes antemortem las piezas dentales 3, 4, 13, 14, 17, 18 y 31.



FAFG 317-XXXIV-1
Hombre de 17 a 30 años.
Estatura: 1.48 a 1.55 metros.
Ausente antemortem la pieza dental 18.



FAFG 317-XXXV-1
Hombre de 34 a 56 años.
Estatura: 1.52 a 1.59 metros.
Ausentes antemortem las piezas dentales 3, 12, 17, 18 y 31.



FAFG 317-XXXV-2 Hombre de 34 a 62 años.
Estatura: 1.58 a 1.65 metros. Restauraciones en las piezas 2, 4, 5, 25, 31 y 32. Prótesis parcial removible de acrílico y cromo en las piezas dentales 3, 7, 8, 14, 18, 19, 24 y 30. Ausentes antemortem las piezas dentales 3, 7, 8, 13, 14, 18, 19, 20, 23, 24, 27, 28, 29 y 30.



FAFG 317-XXXV-3 Hombre de 34 a 62 años.
Estatura: 1.57 a 1.63 metros. Ausentes antemortem las piezas dentales 17, 29, 30 y 31.



FAFG 317-XXXVI-1. Hombre de 17 a 23 años.
Estatura: 1.54 a 1.61 metros.



FAFG 317 - XXXVI-2. Hombre de 33 a 57 años.
Estatura: 1.56 a 1.63 metros. Esta persona padeció de osteoporosis. Es posible que debido a patologías óseas la postura de esta persona estuviera inclinada hacia un lado.



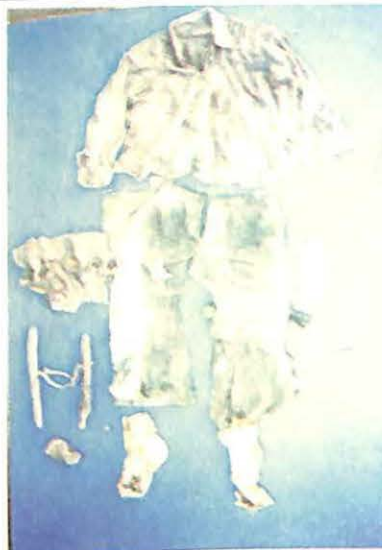FAFG 371-XXXVI-3. Hombre de 17 a 23 años.
Estatura: 1.53 a 1.60 metros. Trauma antemortem en la mano izquierda.



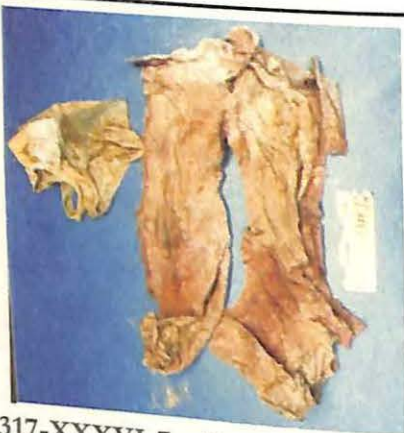FAFG 317-XXXVI-4.
Hombre de 21 a 46 años.
Estatura: 1.64 a 1.71 metros.




FAFG 317-XXXVI-5.
Hombre de 20 a 34 años.
Estatura: 1.49 a 1.56 metros.



FAFG 317-XXXVI-6.
Hombre de 16 a 20 años.
Estatura: 1.53 a 1.60 metros.



FAFG 317-XXXVI-7. Hombre de 17 a 23 años.
Estatura: 1.51 a 1.58 metros. La dentición de esta persona tenía una separación visible entre las piezas dentales 8, 9, 10 y 11.



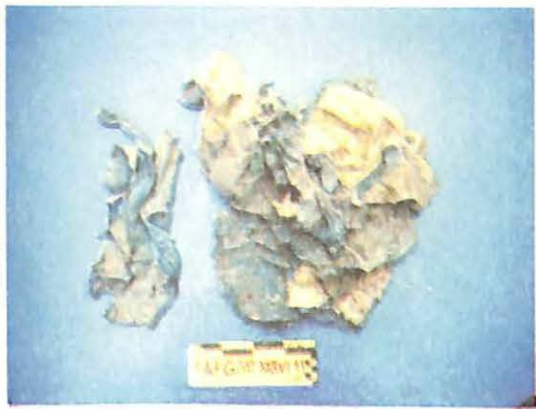FAFG 317-XXXVI-8. Hombre de 19 a 34 años.
Estatura: 1.55 a 1.62 metros. La pieza dental 32 broto de manera anormal. Tenía una separación visible entre las piezas dentales 20 y 21. Ausente antemortem la pieza dental 3.



FAFG 317-XXXVI-9. Hombre de 34 a 57 años.
Estatura: 1.61 a 1.68 metros. Trauma antemortem en costilla derecha. Ausentes antemortem las piezas dentales 8, 9, 17, 18, 19, 30, 31 y 32.



FAFG 317-XXXVI-10. Hombre de 15 a 22 años.
Estatura: 1.50 a 1.57 metros.



FAFG 317-XXXVI-11. Hombre de 42 a 57 años.
Estarura: 1.51 a 1.58 metros. Esta persona padeci6
de osteoartritis. Ausentes antemortem las piezas
dentales 1, 3, 5, 13, 14, 17, 18 y 31.



FAFG 317-XXXVI-12.
Hombre de 19 a 30
años.
Estarura: 1.58 a 1.65
metros.
Ausente antemortem la
pieza dental 5.



FAFG 317-XXXVI-13.
Hombre de 19 a 30 años.
Estarura: 1.54 a 1.61
metros.



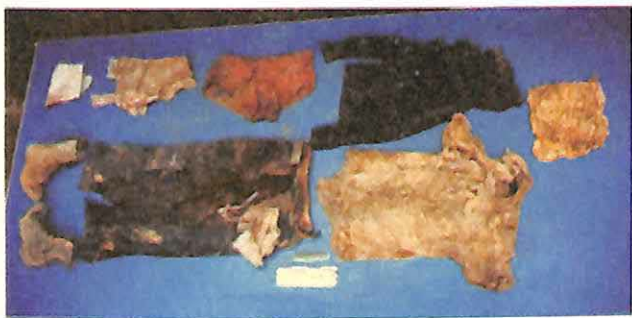FAFG 317-XXXVI-14.
Mujer de 20 a 29 años.
Estarura: 1.43 a 1.50
metros.



FAFG 317-XXXVI-15.
Hombre de 17 a 22 años.
Estarura: 1.52 a 1.59
metros.



FAFG 317-XXXVII-1.
Hombre de 17 a 25 años.
Estarura: 1.59 a 1.66
metros.



FAFG 317-XXXVIII-1. Hombre de 15 a 23 años.

Estatura: 1.55 a 1.62 metros.



FAFG 317-XXXVIII-2. Hombre de 33 a 46 años.

Estatura: 1.47 a 1.54 metros.



FAFG 317-XXXVIII-3. Hombre de 14 a 19 años.

Estatura: 1.59 a 1.66 metros. Trauma antemortem en antebrazo izquierdo. Trauma antemortem en el lado izquierdo de la cadera, en la parte del gluteo. Debido a los anteriores traumas es posible que el individuo tuviera dificultad de locomoción.



FAFG 317-XXXVIII-4.

Hombre de 14 a 19 años.
Estatura no determinada.



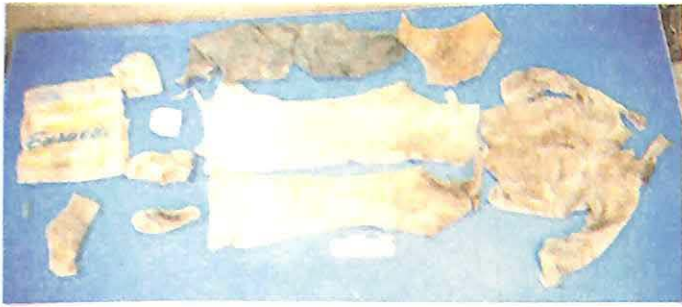FAFG 317-XXXVIII-5. Hombre de 24 a 38 años.

Estatura: 1.55 a 1.62 de estatura.



FAFG 317-XXXVIII-6. Hombre de 24 a 46 años.

Estatura: 1.55 a 1.62 metros. Trauma antemortem en el tobillo derecho. Ausente antemortem la pieza dental 29.



FAFG 317-XXXVIII-7. Hombre de 17 a 25 años. Estatura: 1.55 a 1.62 metros. Trauma antemortem en costilla izquierda. Trauma antemortem en la espalda baja. Debido a patologías en la pierna y pie izquierdo es posible que esta persona tuviera dificultad de locomoción.



FAFG 317-XXXVIII-8. Hombre de 19 a 30 años. Estatura: 1.51 a 1.58 metros.



FAFG 317-XXXVIII-9. Hombre de 42 a 66 años. Estatura: 1.58 a 1.65 metros. Trauma antemortem en dos costillas izquierdas. Trauma antemortem en pie izquierdo. Debido a patologías es posible que esta persona padeciera de dolor en la espalda baja. Ausente antemortem las piezas dentales 14 y 30.



FAFG 317-XXXVIII-10. Hombre de 28 a 46 años. Estatura: 1.48 a 1.55 metros. Trauma antemortem en tres costillas derechas y en una izquierda.



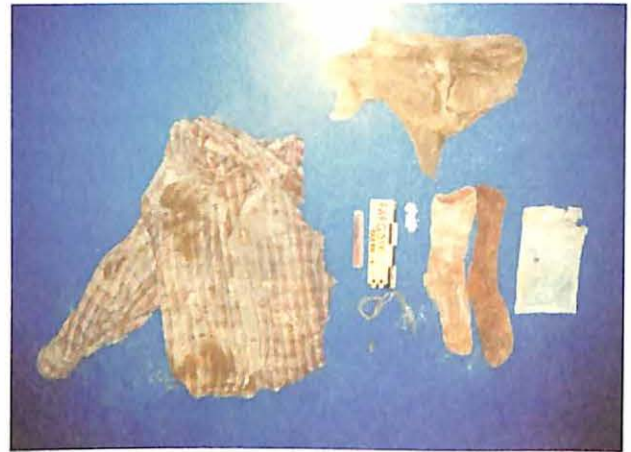FAFG 317-XXXVIII-11. Hombre de 19 a 34 años. Estatura: 1.55 a 1.62 metros. Ausente antemortem la pieza dental 19.



FAFG 317-XXXVIII-12. Hombre de 16 a 20 años. Estatura: 1.51 a 1.58 metros. Esta persona padecía de lo que comúnmente se conoce como labio leporino.



FAFG -317-XXXVIII-13. Hombre de 14 a 22 años.
Estatura: 1.62 a 1.69 metros.



FAFG 317-XXXVIII-14. Hombre de 22 a 34 años.
Estatura: 1.49 a 1.56 metros.

Trauma antemortem en la pierna derecha, debajo de la rodilla. A consecuencia del anterior trauma esta persona fue tratada quirúrgicamente, se localizaron tres clavos metálicos en el hueso con una longitud promedio de 4 centímetros. Como consecuencia del trauma en la pierna esta persona desarrollo ciertas patologías que pudieron ocasionar que el caminar de esta persona fuera anormal, es decir que cojeaba del lado derecho. Ausentes antemortem las piezas dentales 1, 16, 17, 18 y 32.



FAFG 317-XXXVIII-15. Hombre de 42 a 57 años.
Estatura: 1.57 a 1.64 metros. Debido a una anomalía ósea es posible que esta persona padeciera de dolor en la espalda baja. Ausentes antemortem las piezas dentales 1, 2, 14, 17, 18, 19, 29, 31 y 32



FAFG 317-XXXVIII-16. Hombre de 32 a 57 años.
Estatura: 1.54 a 1.61 metros. Debido a una anomalía ósea es posible que esta persona padeciera de dolor en la espalda baja. Ausentes antemortem las piezas dentales 17, 18 y 32.



FAFG 317-XXXVIII-17. Hombre de 23 a 57 años.
Estatura: 1.57 a 1.64 metros. Ausentes antemortem las piezas dentales 14, 17, 18 y 30.



FAFG 317-XXXVIII-18. Hombre de 21 a 38 años.
Estatura: 1.57 a 1.64 metros. Ausentes antemortem
las piezas dentales 2, 3, 11 y 13.



FAFG 317-XXXVIII-19. Hombre de 30 a 66 años.
Estatura: 1.60 a 1.67 metros. Trauma antemortem en
el hombro derecho. Trauma antemortem en cuatro
costillas derechas. Trauma antemortem en la pierna
izquierda, debajo de la cadera. Ausentes antemortem
las piezas dentales 1, 16 y 17.



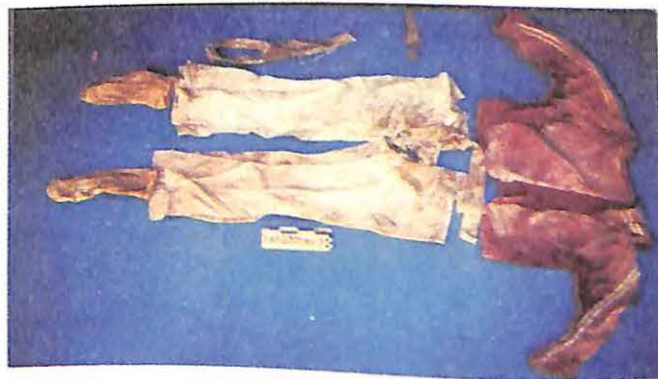FAFG 317-XXXVIII-20. Hombre de 19 a 30 años.
Estatura: 1.51 a 1.58 metros. Ausente antemortem
las piezas dentales 16, 17, 19, 31 y 32.



FAFG-317-XXXVIII-21. Hombre de 21 a 30 años.
Estatura: 1.62 a 1.69 metros. Ausente antemortem
la pieza dental 30.



FAFG 317-XXXIX-1. Hombre de 20 a 29 años.
Estatura: 1.48 a 1.55 metros. Trauma antemortem en
el brazo izquierdo.



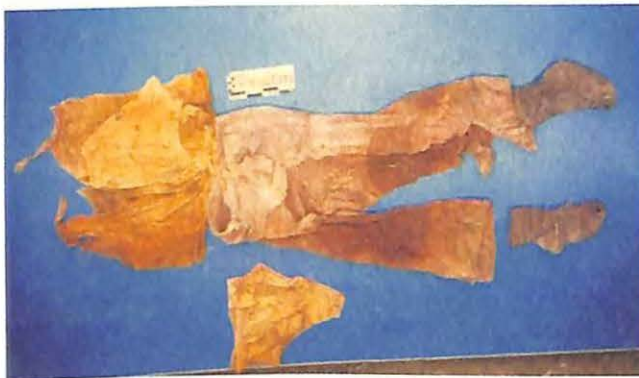FAFG 317-XL-1. Hombre de 26 a 57 años.
Estatura: 1.55 a 1.64 metros.



FAFG 317-XL-2. Hombre de 30 a 57 años.
Estatura: 1.62 a 1.69 metros. Restauración dental de aleación de plata en las piezas 18 y 31. Ausentes antemortem las piezas dentales 1 y 30.



FAFG 317-XL-3. Hombre de 21 a 34 años.
Estatura: 1.54 a 1.61 metros. Ausentes antemortem las piezas dentales 3 y 6.



FAFG 317-XL-4. Hombre de 18 a 24 años.
Estatura: 1.56 a 1.63 metros



FAFG 317-XL-5. Hombre de 17 a 24 años.
Estatura: 1.55 a 1.62 metros.



FAFG 317-XL-6. Hombre de 28 a 57 años.
Estatura: 1.49 a 1.56 metros. Ausente antemortem las piezas dentales 19 y 31.




FAFG 317-XL-7. Hombre de 18 a 24 años.
Estatura: 1.46 a 1.53 metros. Ausentes antemortem la pieza dental 3.



FAFG 317-XL-8.
Hombre de 17 a 23 años.
Estatura: 1.53 a 1.60 metros.



FAFG 317-XL-9.
Hombre de 14 a 20 años
Estatura: 1.47 a 1.54 metros.
Ausente antemortem la pieza dental 18.



FAFG 317-XL-10. Hombre de 33 a 57 años.
Estatura: 1.54 a 1.61 metros. Ausente antemortem la pieza dental 16.



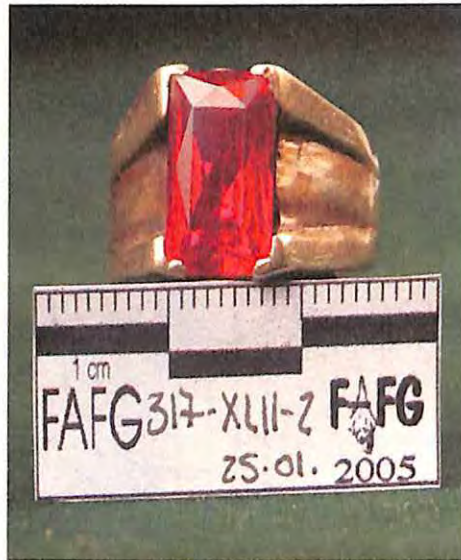FAFG 317-XLI-1.
Hombre de 28 a 56 años.
Estatura: 1.53 a 1.60 de estatura.
Ausente antemortem la pieza dental 32.



FAFG 317-XLII-1. Hombre de 18 a 24 años.
Estatura: 1.52 a 1.59 metros.



FAFG 317-XLIII-1. Hombre de 14 a 19 años.
Estatura: 1.57 a 1.64 metros. Ausente antemortem la pieza dental 3.



FAFG 317-XLII-2.

Hombre de 33 a 46 años.

Estatura: 1.56 a 1.63 metros.

Trauma antemortem en costilla izquierda.

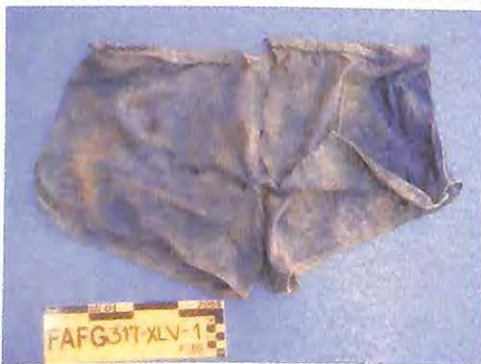Ausente antemortem piezas dentales 17 y 32.



FAFG 317-XLII-3. Hombre de 42 a 62 años.

Estatura: 1.58 a 1.65 metros. Trauma antemortem en cráneo, en el lado izquierdo de la frente. Trauma antemortem en el pecho, fractura en el esternón. Trauma antemortem en cinco costillas izquierdas y en una derecha. Trauma antemortem en la muñeca izquierda, la fractura sanó, pero el hueso quedo mal alineado, por lo que es posible que en vida fuera visible una diferencia entre una muñeca y la otra.

Ausentes antemortem las piezas dentales 3, 11, 17, 18, 19, 30, 31 y 32.

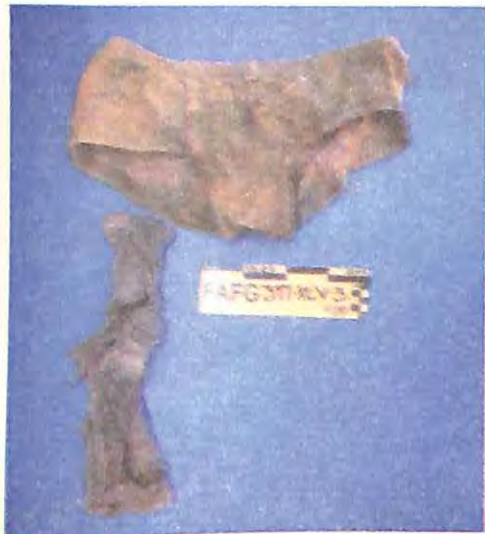

FAFG 317-XLV-1. Hombre de 14 a 23 años.
Estatura: 1.55 a 1.62 metros. Restauraciones dentales de aleación de plata en las piezas 2, 5, 18, 20, 28, 30 y 31. Ausente antemortem la pieza dental 29.



FAFG 317-XLV-2 Hombre de 19 a 34 años.

Estatura: 1.54 a 1.61 metros. Tenía una corona dental de metal amarillo tipo "ventana abierta" en la pieza dental 10. Ausentes antemortem las piezas dentales 17, 18, 29, 30, 31 y 32.



FAFG 317-XLV-3. Hombre de 21 a 46 años.

Estatura: 1.56 a 1.63 metros.

Tenía una prótesis dental parcial removible de acrílico sustituyendo las piezas 8 y 9.

Tenía una corona de metal tipo “ventana abierta” en la pieza 9.

Tenía una restauración dental de aleación de plata en la pieza 19.

Ausentes antemortem las piezas dentales 8, 9, 17, 18 y 30.



FAFG 317-XLV-4. Hombre de 12 a 18 años.

Estatura: 1.54 a 1.61 de estatura.

Palabor, Comalapa

Chimaltenango

Caso FAFG No. 527

Osamentas que fueron recuperadas sin ropa.

FAFG 527-I-1.

Hombre de 31 a 44 años.

Estatura: 1.56 a 1.61 metros.

Es muy probable que esta persona sintiera dolor en la nuca a causa de padecer osteoartritis degenerativa.

FAFG 527-IV-2

Hombre de 19 a 30 años

Estatura: 1.58 a 1.66 metros.

Trauma antemortem en costilla derecha, este trauma es anterior.



FAFG 527-II-1.

Hombre de 16 a 20 años.

Estatura: 1.63 a 1.71 metros.

Trauma antemortem costilla izquierda y en dos derechas.



FAFG 527-II-2. Hombre de 30 a 56 años.
Estatura: 1.61 a 1.68 metros. Trauma antemortem
en la pierna izquierda, en la parte de la espinilla.



FAFG 527-II-3. Hombre de 28 a 47 años.
Estatura: 1.58 a 1.64 metros.



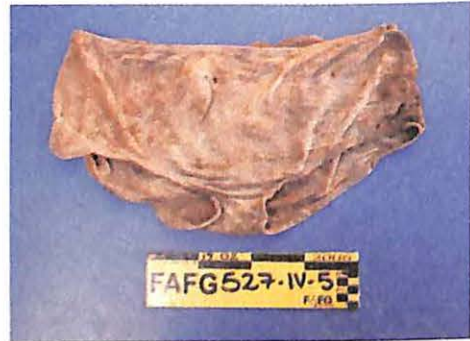FAFG 527-II-4. Hombre de 34 a 57 años.
Estatura: 1.57 a 1.63 metros. Trauma antemortem
en el brazo derecho a la altura de la muñeca.



FAFG 527-III-1. Hombre de 32 a 57 años.
Estatura: 1.57 a 1.64 metros.



FAFG 527-IV-4. Hombre de 14 a 18 años.
Estatura no determinada.



FAFG 527-IV-5. Hombre de 20 a 34 años
Estatura: 1.45 a 1.52 metros. Trauma antemortem
en el cuello probablemente causado por cargar un peso
excesivo. Es posible que a consecuencia de ese trauma,
el cuello diera la impresión de ser un poco mas corto
de lo normal, además posiblemente padeció de dolor
de cuello.




FAFG 527-IV-8. Hombre de 28 a 57 años. Estatura: 1.53 a 1.60 metros. Trauma antemortem en la pierna derecha, este trauma es muy antiguo. Posiblemente esta persona padeció de osteoartritis degenerativa que comenzaba a manifestarse en la muñeca izquierda y en el cuello, es posible que sintiera un dolor leve en el cuello.



FAFG 527-IV-10. Hombre de 27 a 34 años. Estatura: 1.48 a 1.55 metros. Trauma antemortem causado por un posible desgarro en la pierna izquierda.



FAFG 527-V-1. Hombre de 13 a 20 años. Estatura no determinada.



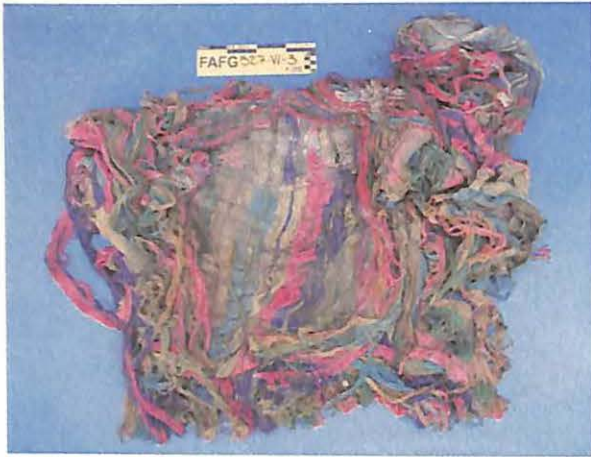FAFG 527-V-2. Hombre de 19 a 34 años. Estatura: 1.43 a 1.50 metros.



FAFG 527-VI-1. Mujer de 07 a 12 años. Estatura no determinada.



FAFG 527-VI-2. Individuo de sexo no determinado. 3 a 6 años. Estatura no determinada.



FAFG 527-VI-3. Mujer de 30 a 56 años
Estatura: 1.49 a 1.56 metros.



FAFG 527-VI-4. Individuo de sexo no determinado.
1 a 5 años. Estatura no determinada.

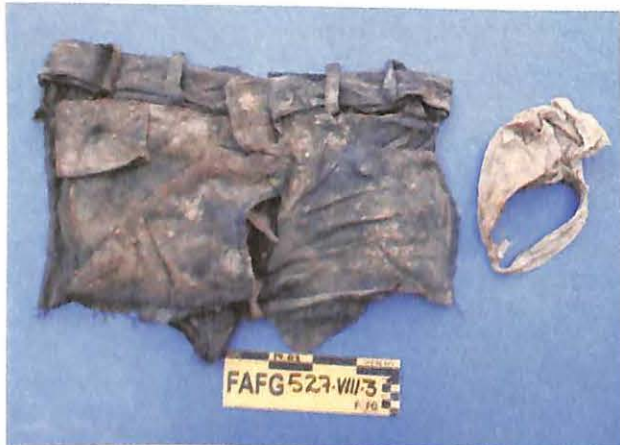FAFG 527-VI-5. Hombre de 33 a 62 años.
Estatura: 1.56 a 1.65 metros. Trauma antemortem
en el lado izquierdo de la cabeza.

Ropa:

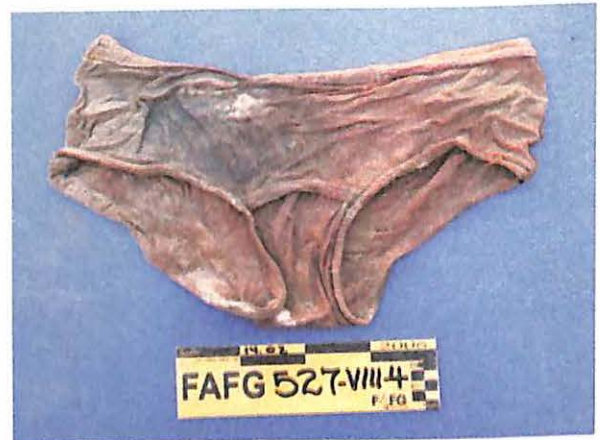Playera blanca con bordes de mangas y cuello color azul, presenta un estampado del mundial España 82 y logotipo de la FIFA y pepsi cola en pecho y



FAFG 527-VIII-1. Hombre de 28 a 41 años.
Estatura: 1.55 a 1.62 metros.



FAFG 527-VIII-3. Hombre de 17 a 23 años
Estatura: 1.53 a 1.60 metros.



FAFG 527-VIII-4. Hombre de 20 a 38 años
Estatura: 1.56 a 1.63 metros

CHOATALUM

San Martín Jilotepeque,

Chimaltenango

Caso FAFG No. 128



FAFG 128-CJC-I-1. Hombre de 30 a 39 años.
Estatura: 1.51 a 1.58 metros.



FAFG 128-CJC-I-4. Hombre de 25 a 39 años.
Estatura: 1.58 a 1.65 metros.
Ausente antemortem la pieza dental 32.



FAFG 128-CJC-I-8. Hombre de 21 a 46 años.
Estatura: 1.60 a 1.67 metros.



FAFG 128-CJC-I-9. Hombre de 14 a 18 años.
Estatura: 1.49 a 1.56 metros.



FAFG 128-CJC-I-10. Hombre de 35 a 44 años.
Estatura no determinada. Ausentes antemortem las piezas dentales 4, 14, 17, 20, 28, 32.

FAFG 128-CJC-I-11. Hombre de 35 a 49 años.

Estatura: 1.56 a 1.63 metros

Trauma antemortem en el costado derecho. Ausente antemortem las piezas dentales 18 y 19.

Ropa:

Un pantalón de polyester, color negro con líneas verticales.

Una camisa de manga larga de dacrón, color celeste.

FAFG 128-CJC-I-12. Hombre de 25 a 30 años.

Estatura: 1.54 a 1.61 metros.

Debido a una anomalía ósea es posible que esta persona sufriera de dolor en la espalda baja.

Ropa:

Una playera color beige con diseño colores verde, azul y amarillo y las palabras:

**“VIII FERIA INTERNACIONAL, NOV 1978,
EL SALVADOR**

**VENTANA EL MUNDO EN
CENTROAMÉRICA”.**

Una camisa color blanca con diseño de flores color verde.

Una costura color verde.

FAFG 128-CJC-I-13. Hombre de 19 a 34 años.

Estatura: 1.51 a 1.59 metros

Ropa:

Un pantalón color azul con parches azules

Calzoncillos color beige

Una playera color beige

Un retazo de cuello de camisa, color blanco con diseño de flores azules



FAFG 128-CJC-I-14. Hombre de 15 a 22 años.

Estatura: 1.51 a 1.57 metros.

Trauma antemortem en costilla izquierda.

FAFG 128-CJC-I-15. Hombre de 24 a 40 años.

Estatura: 1.56 a 1.61 metros. Las piezas dentales 7 y 9 tienen coronas (ventana abierta) de color dorado. Tenía una prótesis dental en las piezas 7 y 9 de material no precioso.

Ropa:

Fragmentos de camisa de manga larga, de poliéster color verde.

Una playera de poliéster color indeterminado

Un calzoncillo de poliéster color rojo

Un pantalón color azul, con líneas blancas verticales.

Un cincho de cuero café, con hebilla de metal de forma redonda.



FAFG 128-CJC-I-17. Hombre de 21 a 46 años.

Estatura: 1.56 a 1.63 metros



FAFG 128- CJC-I-16. Hombre de 23 a 57 años.

Estatura: 1.51 a 1.58 metros.

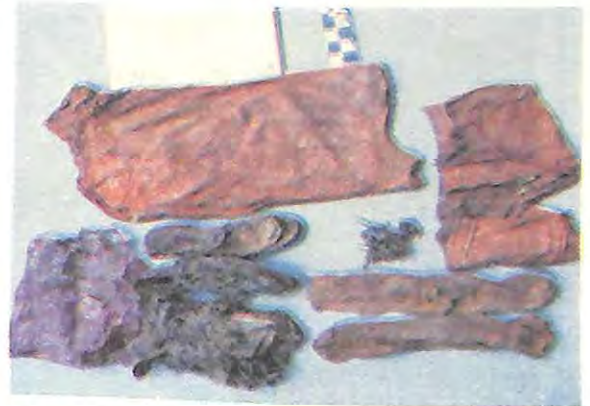Trauma antemortem en costilla derecha. Trauma antemortem en el antebrazo derecho. Debido a patologías es posible que sufriera algún tipo de molestia en la rodilla izquierda. Ausente antemortem las piezas dentales 10 y 19. Tenía un absceso en la pieza dental 13, lo que posiblemente le ocasionó dolor e hinchazón.



FAFG 128-CJC-I-18. Hombre de 35 a 66 años.

Estatura no determinada.

Esta persona padecía artritis en la espalda.



FAFG 128-CJC-I-19. Hombre de 18 a 30 años.

Estatura: 1.64 a 1.71 metros.

Ausentes antemortem las piezas dentales 9, 19 y 30.



FAFG 128-CJC-I-20. Hombre de 17 a 30 años.

Estatura: 1.51 a 1.59 metros.

Debido a una anomalía ósea es posible que padeciera de dolor en la espalda baja.

FAFG 128-CJC-I-22. Hombre de 19 a 46 años.

Estatura no determinada. Trauma antemortem en la pierna derecha, en el tobillo, es muy posible que esta fractura haya sido de tipo "expuesta" y que haya infectado la herida.

Ropa:

Fragmentos de pantalón de gabardina, color café.

Una playera de algodón, color rojo

Fragmentos de camisa de dacrón, color café

Fragmentos de cincho de cuero, color negro.

Una hebilla metálica en forma de balas.

Un par de caites de suela neumática, color negro.


Un pañuelo de dacrón, color blanco.

IGLESIA CATÓLICA
(Antiguo Destacamento Militar)
CEMENTERIO MUNICIPAL

San Pedro Jocopilas

Quiché

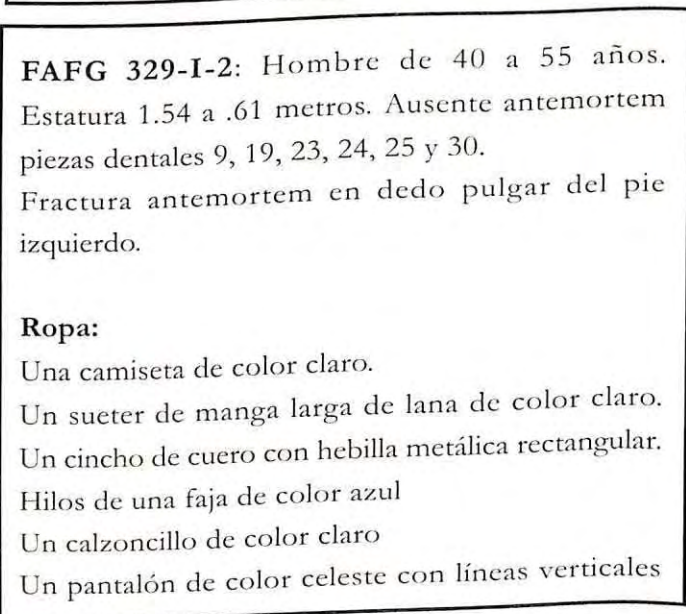
Casos FAFG No. 327 y 329



FAFG 327-II-5: Hombre de 24 a 34 años.
 Estatura: 1.60 a 1.67 metros.
 Ausente antemortem piezas dentales 4, 5, 7, 24 y 26.



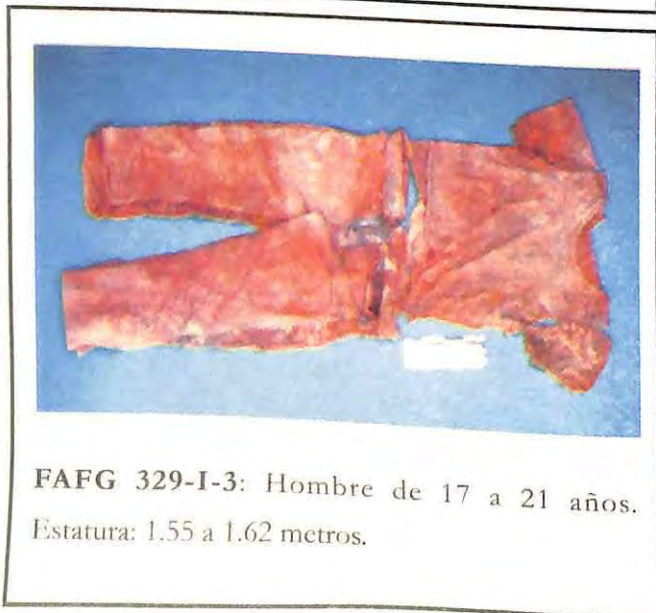FAFG 329-I-1: Hombre de 33 a 57 años.
 Estatura: 1.53 a 1.60 metros. Ausente antemortem piezas dentales 1, 2, 9, y 14. En la pieza dental 10 tenia una corona del tipo ventana abierta.



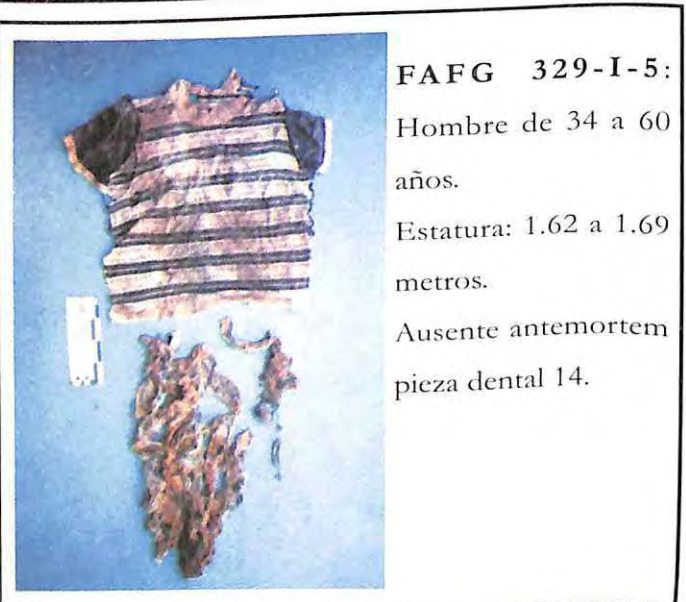
FAFG 329-I-2: Hombre de 40 a 55 años.
 Estatura 1.54 a .61 metros. Ausente antemortem piezas dentales 9, 19, 23, 24, 25 y 30.
 Fractura antemortem en dedo pulgar del pie izquierdo.

Ropa:


- Una camiseta de color claro.
- Un sueter de manga larga de lana de color claro.
- Un cincho de cuero con hebilla metálica rectangular.
- Hilos de una faja de color azul
- Un calzoncillo de color claro
- Un pantalón de color celeste con líneas verticales



FAFG 329-I-3: Hombre de 17 a 21 años.
 Estatura: 1.55 a 1.62 metros.



FAFG 329-I-5:
 Hombre de 34 a 60 años.
 Estatura: 1.62 a 1.69 metros.
 Ausente antemortem pieza dental 14.



FAFG 329-I-6: Hombre de 17 a 27 años. Estatura 1.58 a 1.65 metros. Ausente antemortem pieza dental 13. Trauma antemortem en antebrazo izquierdo y fémur derecho. Debido al trauma en el fémur es posible que esta persona cojeara al caminar.

FAFG 329-II-4: Hombre de 21 a 29 años. Estatura 1.51 a 1.59 metros.

Ausente antemortem piezas dentales 4, 17, 18, 19, 20, 21, 31 y 32.

Trauma antemortem en costilla derecha.

Ropa:

Un calzoncillo de color azul oscuro con elástico de color blanco.



FAFG 329-II-6: Hombre de 20 a 29 años. Estatura 1.61 a 1.68 metros.

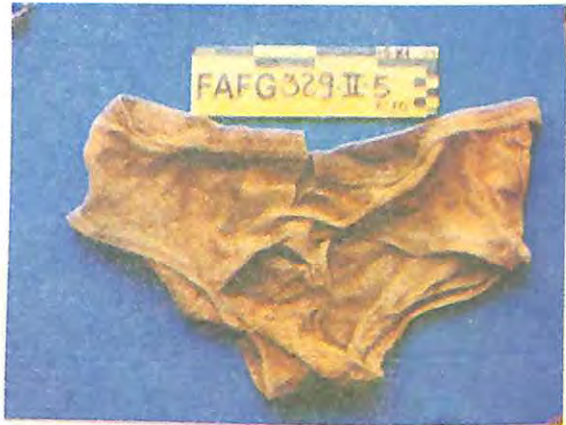FAFG 329-II-3: Hombre de 20 a 24 años.

Estatura 1.58 a 1.65.

Ausente antemortem pieza dental 24.

Ropa:

Restos de un calzoncillo de color café.



FAFG 329-II-5: Hombre de 19 a 24 años.

Estatura 1.53 a 1.60 metros. La pieza dental 11 estaba apiñada sobre la pieza dental 12.

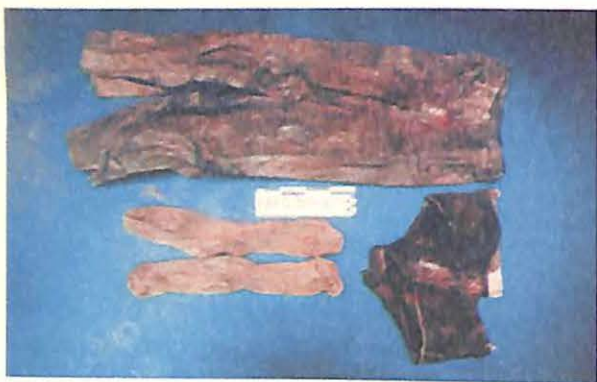

FAFG 329-II-8: Hombre de 17 a 23 años.

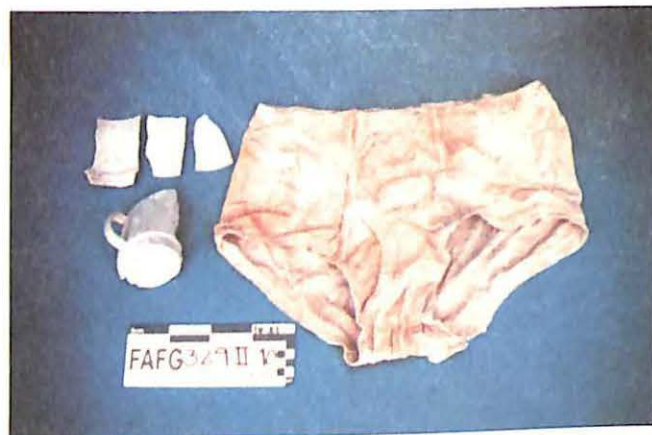Estatura: 1.60 a 1.67 metros.

Ropa:

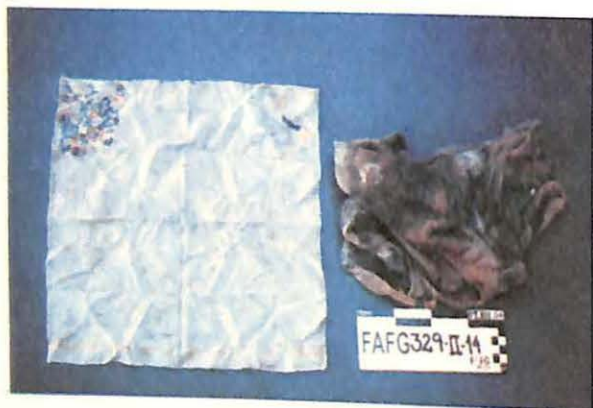Restos de un calzoncillo de color no determinado.



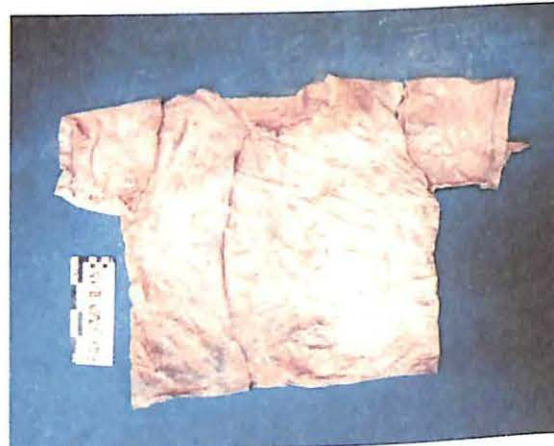FAFG 329-II-9: Hombre de 17 a 23 años.
Estatura: 1.55 a 1.62 metros.
Ausente antemortem pieza dental 18.



FAFG 329-II-10: Hombre de 16 a 24 años.
Estatura 1.62 a 1.69 metros.
Ausente antemortem piezas dentales 18 y 30.



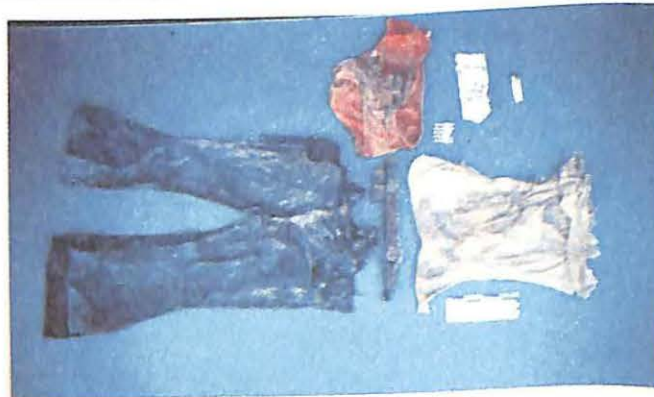FAFG 329-II-14: Hombre de 17 a 21 años.
Estatura 1.46 a 1.53 metros. Trauma antemortem en pierna izquierda en por debajo de la rodilla.



FAFG 329-II-15: Hombre de 24 a 32 años.
Estatura 1.55 a 1.62 metros.

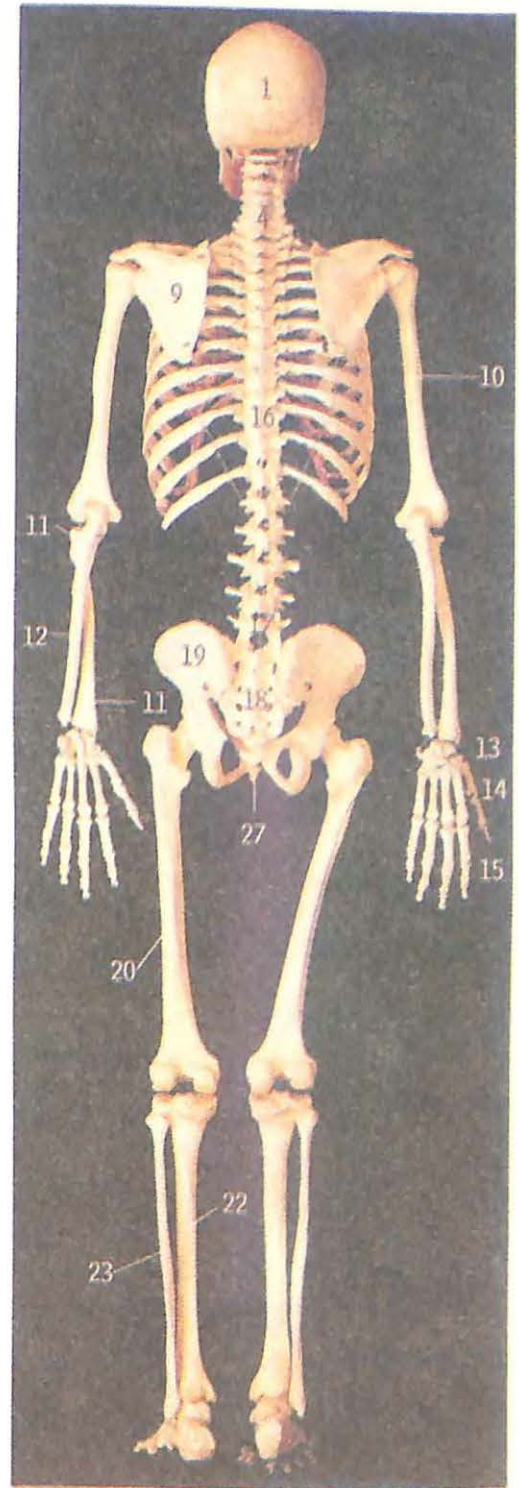
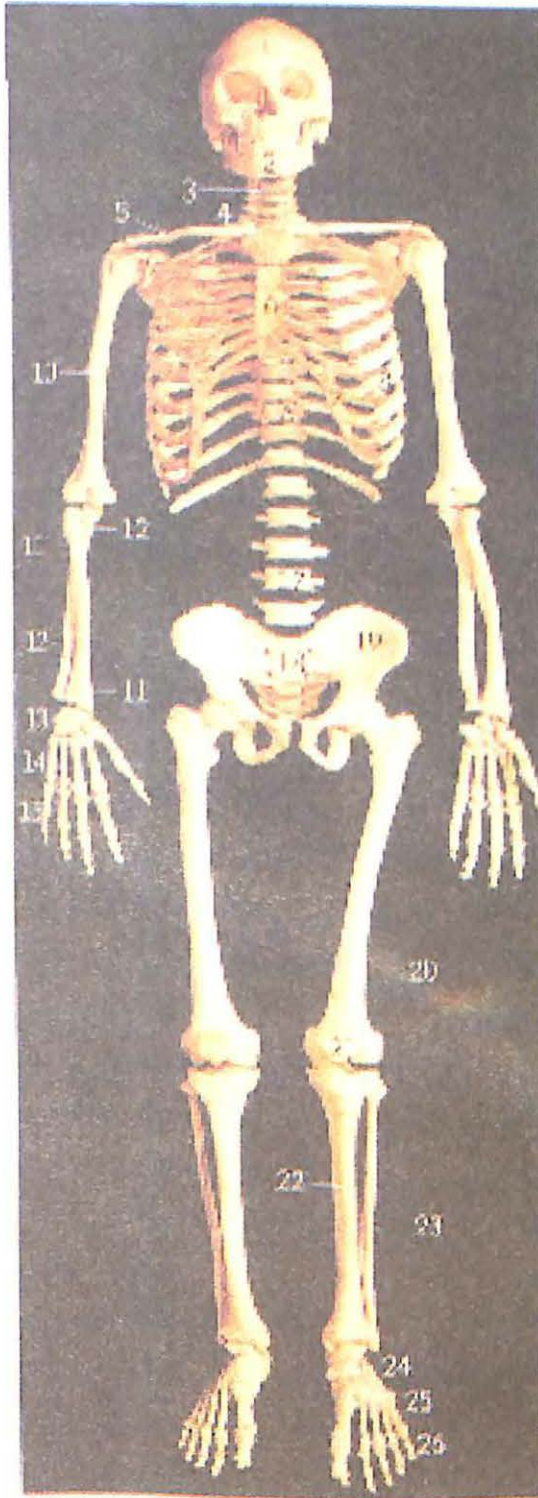

FAFG 329-II-16: Hombre de 28 a 46 años.
Estatura 1.45 a 1.52 metros. Ausente antemortem pieza dental 14 con cicatrización alveolar completa:



FAFG 329-III-1: Hombre de 23 a 29 años.
Estatura 1.50 a 1.57 metros. Ausente antemortem pieza dental 20.

Esqueleto Humano

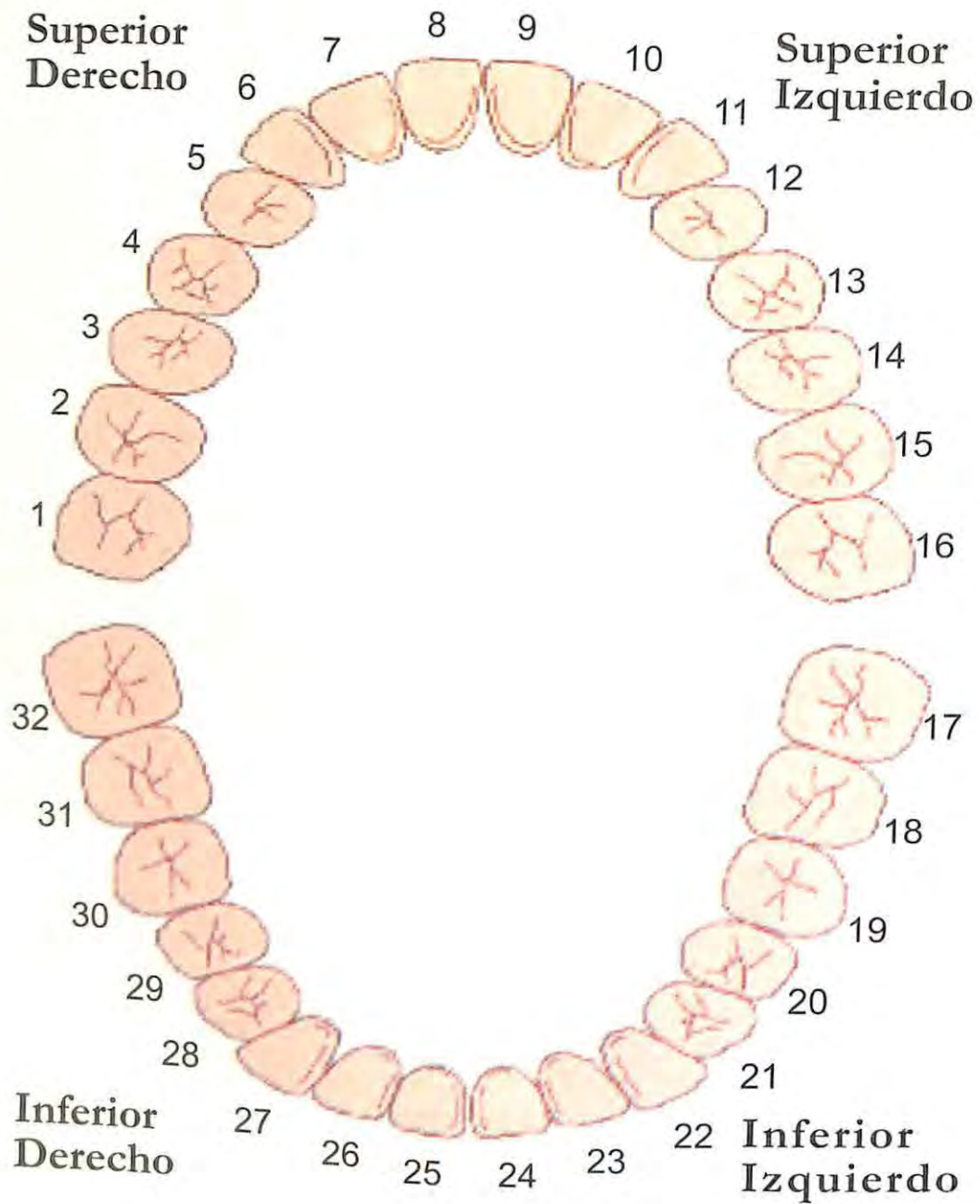


1. Cráneo
2. Mandíbula
3. Hueso hioides
4. Vértebras Cervicales
5. Clavícula
6. Esternón
7. Cartílagos Costales
8. Costillas
9. Omóplato

10. Húmero
11. Radio
12. Cúbito
13. Carpo
14. Metacarpo
15. Dedos de la mano
16. Vértebras torácicas
17. Vértebras lumbares
18. Sacro

19. Hueso Coxal
20. Fémur
21. Rótula
22. Tibia
23. Peroné
24. Tarso
25. Metatarso
26. Dedos de los pies
27. Cóccix

Odontograma Adultos



Glosario

1. **ADN:** Ácido Desoxirribonucleico, el ADN constituye la base de la transmisión genética y de la herencia biológica. Las pruebas de parentesco basadas en el ADN tienen un 99.99% de certeza.
2. **Amputación:** Cortar y separar completamente del cuerpo un miembro o porción de él.
3. **Alveolo dental:** Cavidad en la que se encuentran encajados los dientes.
4. **Absceso dental:** Infección de un alveolo con acumulación de pus.
5. **Anatomía humana:** Ciencia que se encarga del estudio de la morfología descriptiva del cuerpo de los seres humanos, es decir que estudia y describe la forma del cuerpo humano.
6. **Antropología:** La antropología es una ciencia comprensiva general que estudia al hombre en el pasado y en el presente de cualquier cultura. Esta se divide en dos grandes campos: la antropología física, que trata de la evolución biológica y la adaptación fisiológica de los seres humanos, y la antropología social o cultural, que se ocupa de las personas que viven en sociedad, es decir, las formas de evolución de su lengua, cultura y costumbres.
7. **Antropología Forense:** Ciencia que se ocupa del estudio y práctica de la aplicación de los métodos de la antropología en los procesos legales.
8. **Antemortem:** Que sucedió antes de que el individuo falleciera.
9. **Anomalías óseas:** Cuando un hueso o una parte del hueso es irregular o está fuera de lo normal.
10. **Apiñamiento de piezas dentales:** Cuando los dientes están muy juntos o “amontonados”, además pueden estar rotados y mezclados entre sí.
11. **Articulación:** Unión de un hueso con otro. Ejemplo: Codo, Rodilla, Tobillo, Muñeca.
12. **Ausente antemortem (dientes):** Cuando un diente se perdió o se extrajo antes de que el individuo falleciera y la cavidad dental (alveolo) ya ha cicatrizado, es decir que ya se ha cerrado.
13. **Caninos:** Piezas dentales números 6, 11, 22 y 27. Comúnmente se le llaman “colmillos”. Se encuentran situados entre los incisivos y los premolares.
14. **Caries dental:** Daño provocado en una pieza dental a causa de bacterias productoras de ácido.
15. **Circunmortem:** Que se produce alrededor de la muerte, es decir al momento de fallecer el individuo.
16. **Cóccix:** Hueso de la columna vertebral conformado por 4 segmentos fusionados. Es el último hueso de la columna vertebral, se encuentra ubicado en lo que comúnmente es llamado “la cola”.
17. **Columna Vertebral:** Conjunto de segmentos óseos que conforman la espalda de los animales vertebrados, en el hombre consta de 24 vértebras móviles, (7 cervicales, 12 torácicas y 5 lumbares), el hueso Sacro y el Cóccix.
18. **Costillas:** Huesos que junto a las vértebras y el esternón conforman la caja torácica, que tiene por función proteger los órganos internos.
19. **Corona dental:** Implante de aleaciones de metal que se utiliza para restaurar una pieza dental.
20. **Corona tipo “ventana abierta” ú “open face”:** Corona dental de metal que se encuentra alrededor del diente dejando el centro visible. Comúnmente llamadas “filete”.

Glosario

- 21. Deformación ósea:** Cuando un hueso no tiene la forma normal, cuando es desproporcionado o irregular en relación a los huesos normales.
- 22. Determinación de sexo:** Es la aplicación de técnicas científicas en el estudio de los huesos para definir si un individuo es masculino o femenino, existen los métodos que se basan en el estudio de la forma de los huesos y los que se basan en las medidas.
- 23. Diente supranumerario:** Cuando una persona tiene todos los dientes normales y le brota un diente “extra”
- 24. Encía:** Tejido que recubre los alvéolos dentales y que se adhiere al cuello de los dientes.
- 25. Esternón:** Hueso plano del tórax que articula con las costillas en la parte del pecho.
- 26. Exhumación:** Acto de desenterrar los restos de un individuo que fue sepultado luego de la muerte.
- 27. Extracción dental:** Cuando una pieza dental es sacada o extraída del alveolo por cualquier razón.
- 28. Fisura:** Cuando un hueso se rompe parcialmente, es decir que el hueso no pierde continuidad.
- 29. Fractura:** Cuando un hueso se rompe, es decir que se quiebra por completo y pierde su continuidad.
- 30. Fractura expuesta:** Cuando un hueso se quiebra y una o más partes rompen el tejido de la piel de manera que parte del hueso queda visible, es decir expuesta.
- 31. Inflamación:** Hinchazón. Reacción del organismo como consecuencia del ataque de un agente externo.
- 22. Inferir:** Deducir, concluir en algo mediante técnicas y métodos de investigación.
- 33. Incisivos:** Piezas dentales números 7, 8, 9, 10, 23, 24, 25 y 26. Se encuentran ubicados en la parte frontal de la boca, entre los caninos.
- 34. Inhumación:** Acto de dar sepultura o enterrar a un individuo cuando fallece, o bien luego de haber sido exhumado.
- 35. Investigación Antropológico Forense:** Estas investigaciones están ligadas desde su inicio a un proceso penal, de tal manera que el objetivo es aportar evidencia física que respalde a un dictamen científico acerca de la muerte y la identidad social de uno o más individuos. Para lograr esto deben realizarse tres fases de investigación, en primer lugar se encuentra la fase de arqueología en la que se ubica el entierro y se exhuman los restos encontrados. En la fase de antropología social se trata de reunir la mayor cantidad posible de información acerca del fallecido, por último se realiza la fase de la antropología física en donde mediante el análisis osteológico se establece el perfil biológico del individuo y se trata de definir cual fue la causa de muerte, así como los posibles traumas antemortem que presente y las características dentales significativas.
- 36. Infección:** Cuando en una determinada parte del organismo penetran y se desarrollan agentes nocivos.
- 37. Mandíbula:** Pieza ósea provista de dientes ubicada en la parte frontal/inferior de la cara y que junto al maxilar integran la boca.
- 38. Maxilar:** Huesos de la cara provistos de dientes, se ubica en la parte superior de la mandíbula, juntos conforman la boca.
- 39. Muelas o Molares:** Piezas dentales números 1, 2, 3, 14, 15, 16, 17, 18, 19, 30, 31 y 32. Se encuentran ubicados en la parte posterior de la boca, distribuyéndose tres de cada lado, arriba y abajo.

Glosario

40. **Odontograma:** Gráfica en la que se pueden observar todas las piezas dentales de un ser humano, en dicho esquema la boca se divide en cuatro cuadrantes, superior derecho, superior izquierdo, inferior izquierdo e inferior derecho, las piezas dentales se numeran de 1 a 32 en ese orden de cuadrantes. Cada cuadrante tiene 8 piezas dentales.
41. **Osteología:** Rama de la anatomía que se encarga del estudio de los huesos.
42. **Osteoporosis:** Enfermedad que reduce la densidad de los huesos. Es más frecuente que la padezcan las mujeres.
43. **Osteoartritis degenerativa:** Enfermedad que deforma las articulaciones.
44. **Patología:** Enfermedad.
45. **Perfil biológico:** Conjunto de datos biológicos particulares de un individuo, es decir edad, estatura y sexo.
46. **Postmortem:** Que sucedió después de la muerte del individuo.
47. **Protuberancia:** Prominencia, crecimiento óseo, abultamiento.
48. **Prótesis dental:** Sustituto artificial de las piezas dentales naturales faltantes y tejidos adyacentes, puede ser fija o removible.
49. **Premolares:** Piezas dentales números 4, 5, 12, 13, 21, 22, 27 y 28. Se encuentran situadas entre las muelas y los colmillos (caninos).
50. **Rango de edad:** Aproximación que se hace acerca de la edad biológica de un individuo, se establecen dos márgenes, uno máximo y uno mínimo, el rango de edad del individuo es el que se encuentra dentro de ambos márgenes.
51. **Rango de estatura:** Aproximación que se hace acerca de la estatura de un individuo, mediante el análisis y medición de huesos se establecen dos márgenes, uno máximo y uno mínimo, el rango de estatura del individuo se encuentra entre esos dos márgenes.
52. **Regeneración ósea:** Procesos biológicos mediante los cuales un hueso recupera parte del tejido perdido a causa de un trauma.
53. **Rotación Dental:** Cuando una pieza dental se encuentra girada de su posición normal.
54. **Sacro:** Hueso de la columna vertebral conformado por 5 segmentos fusionados. Se encuentra entre el cóccix y después de las vértebras lumbares.
55. **Síntomas:** Señal o indicio de que se padece una enfermedad.
56. **Sintomatología:** Conjunto de síntomas que producen una enfermedad.
57. **Tórax:** Parte del cuerpo que se encuentra entre el cuello y el abdomen.
58. **Trauma:** Lesión interna o externa provocada por un golpe, corte o penetración de un objeto extraño en el cuerpo.
59. **Trauma Antemortem:** Lesión que se produjo antes de que el individuo falleciera.

Glosario

60. **Trauma Circunmortem:** Lesión que se produce alrededor del momento de la muerte.
61. **Fractura Postmortem:** Lesión que se produjo después de que el individuo falleciera.
62. **Vértebra:** Segmentos óseos que junto al Sacro y el Cóccix conforman la columna vertebral. El ser humano tiene 24 vértebras, aunque en algunos casos hay 25.
63. **Vértebras Cervicales:** Segmentos óseos de la columna vertebral que conforman el cuello. Las vértebras cervicales son 7.
64. **Vértebras Torácicas:** Segmentos óseos de la columna vertebral que junto a las costillas y el esternón conforman la caja torácica. Las vértebras torácicas son 12.
65. **Vértebras Lumbares:** Segmentos óseos de la columna vertebral que se ubican en la espalda baja. Las vértebras lumbares son 5.

Osamentas Identificadas

El Chal, Dolores, Petén

Fernando Solares Lorenzana
Carmelino Eberto Santos Figueroa
Catalino Palacios
Román Ramírez Miranda
Fernando Vásquez
Eulalio Vásquez
Baltazar García
Victor Hernández
Prudencio Palacios Cortez
Jeremias Bautista
Julian Bautista

Belén, Santo Domingo
Suchitepequez, Suchitepequez

Marcelino Chonay Suul
Mariano Salomé García Alba
Arnulfo Oxlaj Pérez

San Andrés Sajcabaja, Quiché

José Castro
Pedro Moreno
Mario Lazaro Colaj
Andrés García Ventura
Nicolas Calo
Juan Calo
José Chach Ciprian
Manuel Yac de León
Victoriano Mejía Sam
Felipe Ixcuna Mayic
Miguel Mateo
Andrés Chach Tich

Chupol, Chichicastenango, Quiché

Domingo Morales Morales

Zacualpa; Zacualpa, Quiché

Isabela Ríz
Santos Mucia Luis
José Morente Ruíz Saquic
María Pol
María Lindo Ríz
José Calachic Ajqui
Vicente Franco Ruíz
Juan de la Cruz
Marcos Jimón Ruíz
Francisco Morente Tzoy

San José Poaquil, Chimaltenango

Julian Cumes
Tereso Simón Mux
Juan Lucas Quiná
Pedro Miza Sis
Inocente Sis Chutá
Emeterio Apén Muchuch
Juan Morales Chitic

Osamentas Identificadas

San José Poaquil,
Chimaltenango

Macario Chutá Sisimit
Antolín Quill Sirin
Catalino Mejía Chalí
Jesús Maxía Miza
Damian Pérez
Reyes Sanai Pérez
Margarito Samol Sanai
Juan Cutzal Tubac
Rodrigo Simón Luc
Pedro Asijtuj Sajbochol
Cirilo Simón Morales
Ines Raxjal Miza
Romulo Peren Cutzal
Eusebio Sis Chuta
Benigno López Simón
Felipe Ortíz Sajbochol
Alejandro Sanic Miza
Juan Sirin Cali
Paulino Chacach Oxi

Comalapa, Chimaltenango

Maximiliano Cumes

Choatalum, San Martín
Jilotepeque, Chimaltenango

Manuel Quino Mejía
Eustaquio Camey Yojera
Sebastián Quino Aguilar
Tomás Canil
Diego Morales
Tomas Culajay Tay

San Pedro Jocopilas, Quiché

Diego Pérez Ordoñez
Elena Tamup Cos
Marta Pelicó Coxic
José Tamup Cos
Pedro Tamup Cos
Magdalena Pérez Ordóñez
Juan Pantuj Barrera
Baltasar Reinoso Jax

AGRADECIMIENTOS

La Fundación de Antropología Forense de Guatemala (FAFG) desea patentizar su agradecimiento a los familiares de las víctimas, por la confianza depositada en los peritos de la FAFG para la recuperación de los restos.

Al Ministerio Público y Organismo Judicial por iniciar las investigaciones en estos lugares, patentizando su compromiso con el esclarecimiento de los hechos.

Así como a las incansables personas miembros de las organizaciones de acompañamiento legal, quienes participaron en los procesos legales para las exhumaciones.

A las organizaciones de acompañamiento psicosocial, que han servido de soporte a los familiares de las víctimas. De la misma manera queremos mencionar nuestra gratitud al apoyo brindado por el Comité Internacional de la Cruz Roja, por quienes ha sido posible esta publicación.

